Aus der Königl. medizinischen Poliklinik zu Marburg a. L.
(Vorstand: Prof. Dr. Eduard Müller)

Zur Pathologie und Therapie der akuten Vergiftungen.

Inaugural-Dissertation

zur

Erlangung der Doktorwürde

in der

Medizin, Chirurgie und Geburtshilfe

der

Hohen medizinischen Fakultät der Universität Marburg

vorgelegt von

Wilhelm Uffelmann,
aus Schwerte,
früherem Assistenzarzt der medizinischen Poliklinik,
jetzt prakt. Arzt in Rosenthal, Bezirk Cassel.

ACAD. LUGDUNAT. BIBL.

MARBURG
Buchdruckerei von Joh. Hamel
1913.

Angenommen von der medizinischen Fakultät Marburg
am 5. März 1913.

Gedruckt mit Genehmigung der Fakultät.

Referenten: Herr Professor Dr. Eduard Müller und
Herr Geh. Rat Matthes.

Meinen Eltern!

Die vorliegende Arbeit bringt einen kritischen Bericht über 38 bemerkenswerte Fälle akuter Vergiftungen, die Prof. Müller während seiner Breslauer Tätigkeit an der vormals v. Strümpell'schen medizinischen Klinik beobachtet hat. Eine breitere Besprechung der Literatur ist hierbei nicht beabsichtigt. Fast das gesamte literarische Material ist in den jüngst erschienenen Monographien von R. von Jaksch und F. Erben niedergelegt.

Unsere Eigenbeobachtungen gruppieren sich folgendermaßen:

I.	akute	Sublimatvergiftungen . . .	6 Fälle
II.	„	Salzsäurevergiftungen . .	9 „
III.	„	Schwefelsäurevergiftungen .	5 „
IV.	„	Oxalsäurevergiftungen . .	1 Fall
V.	„	Laugenvergiftungen . . .	5 Fälle
VI.	„	Lysolvergiftungen	4 „
VII.	„	Salmiakvergiftungen . . .	3 „
VIII.	„	Kohlenoxydvergiftungen . .	3 „
IX.	„	Phosphorvergiftungen . . .	2 „
			38 Fälle.

I. Sublimatvergiftung.

Bei den akuten Sublimatintoxikationen liegen gewöhnlich Selbstmorde oder arzneiliche Vergiftungen vor. Die letzteren kommen vor allem durch Sublimatspülungen großer Wundflächen oder Körperhöhlen, hauptsächlich aber des Urogenitalapparates vor. Besonders leicht wird das Gift vom puerperalen Uterus aufgenommen. In selbstmörderischer Absicht wird das Sublimat gewöhnlich in Form der bekannten und leicht zugänglichen Pastillen vom weiblichen Geschlechte, insbesondere vom Krankenpflegepersonal eingenommen. So erklärt es sich auch, daß alle unsere Fälle Frauen und Mädchen betreffen, die Hälfte davon Angestellte von Kliniken und Krankenhäusern.

Ich gebe zunächst das Wesentlichste aus den Krankengeschichten und Sektionsbefunden wieder. Darauf soll diese Gruppe von Vergiftungen im Zusammenhang besprochen werden.

Fall I. Beate W., 21 J. alt, Hausmädchen aus B.

Aufnahme in die mediz. Klinik am 28. I. 1909, gestorben daselbst am 1. II. 1909.

Die entschieden psychopathisch veranlagte Patientin befand sich schon vom 13.—24. X. 1908 wegen anämischer Beschwerden in der Klinik. In den letzten Jahren wegen Trachom augenärztlich behandelt. Nahm heute 12 Uhr nachts in selbstmörderischer Absicht **7 Stück Sublimatpastillen,** à 1 Gramm, in 1/4 Liter Wasser aufgelöst, und nachdem sie die Lösung getrunken hatte, legte sie sich schlafen, hatte aber bald starke Schmerzen, außerdem reichliches Erbrechen. Gegen 6½ Uhr wurde sie in ihrem Zimmer aufgefunden. Es wurde ihr sofort Milch dargereicht und nach Verbringung in die med. Klinik schleunige Magenspülung gemacht.

Aufnahmebefund: Großes, hageres, blasses Mädchen, Gesicht verfallen.

Trockene Lippen, trockene Zunge, nur ganz unbedeutende Aetzstellen am harten Gaumen.

Magengegend nur wenig druckempfindlich, jedoch stärkere Schmerzen bei der Palpation des Rückens in der Nierengegend.

Keine spontane Urinentleerung; beim Katheterisieren, etwa 24 Stunden nach der Vergiftung ganz leere Blase. Erste Stuhlentleerung etwa 7½ Stunden nach der Vergiftung, grünliche Farbe, reichlicher Schleimgehalt. — Genitalblutung (Menses?).

Blutbefund: Leucocyten 18700, Erythrocyten 3500000.

Kein wesentlicher, sonstiger Befund.

29. I. völlige Anurie; keine Tränensekretion, keine Speichelsekretion; reichliche dünnschleimige Stühle.

Neurologisch keine Besonderheiten; höchstens „Babinski" angedeutet.

30. I. In der Nacht 14 dysenterische, deutlich bluthaltige Stühle.

31. I. Blutdruck nur 85—90 mm (Riva-Rocci) — keine Oedeme. Gegen Mittag leichte Somnolenz; keine Krämpfe.

1. II. Fortdauer der Anurie; früh 1 Uhr **Exitus,** etwa 4 Tage nach der Giftaufnahme.

Sektionsbefund: (gekürzt — patholog. Institut, Geheimrat Ponfick) Ziemlich fettreiche, weibliche Leiche mit blasser Hautfarbe.

Ulcera an den Tonsillen, Epiglothitis et Oesophagitis pseudomembranacea; Tracheitis; Ileitis et Colitis pseudomembranacea; Nephritis parenchymatosa; Uterus bicornis, (Graviditas?) Corpus luteum verum.

Unter dem Pericard in der Gegend des linken Herzohrs zahlreiche punkt- bis stecknadelkopf-große Blutungen; ebensolche Blutungen an vielen Stellen unter der Pleura. An der Rückseite des Kehldeckels eine etwa 3 mm dicke, grünliche Membran; die Schleimhaut darunter nekrotisch, Magenschleimhaut blaß, keine Blutung. In den unteren $^2/_3$ des Ileum, sowie im ganzen Dickdarm mit zunehmender Stärke nach dem After hin zeigt die Schleimhaut im allgemeinen zirkulär angeordnete bräunliche Gewebsnekrosen. In den Nieren u. A. feine, weißliche Streifung an den Spitzen der Markkegel. Milz groß, schlaff.

Fall II. Emma P., 31 J. alt, Bücherrevisorsfrau aus B.

Aufnahme in die medizin. Klinik am 7. I. 1906, am 16. I. 06. entlassen als gebessert. Die im 7. Monat schwangere Frau steht schon seit längerer Zeit wegen „Nervenleidens" in ärztlicher Behandlung.

Nach einem Wortwechsel hat sie heute gegen 10 Uhr aus einer noch halb gefüllten Flasche einer **Sublimatlösung von 10:200** getrunken. Gleich darauf Erbrechen; weiteres reichliches Erbrechen auf sofortige Milchzufuhr. Etwa $2^1/_2$ Stunden nach dem Suicidversuch Einlieferung in die Klinik.

Befund, Bewußtsein klar, Klagen über heftige Halsschmerzen. Temperatur 37,6.

Gesicht und Lippen gerötet. Zungen und Wangenschleimhaut ohne deutliche Verätzung, hintere Rachenwand leicht grau getrübt. Magen nicht druckempfindlich; ebenso nicht der Darm.

Gravidität, Uterus in Nabelhöhe (kindliche Herztöne nicht hörbar). Im Urin Eiweißspuren; nur ganz geringes Sediment.

Therapie: Sofortige Ausheberung; hierbei Entleerung gelblicher Flüssigkeit, die deutliche Blutbeimengungen enthält; außerdem weiße Fetzen, die sich mikroskopisch als Magenschleimhaut-Stückchen erweisen. Späterhin Eiweißwasser, Milch, Darmspülungen, Eisstückchen.

8. I. Heute früh ziemlich reichlich verfettete Epithelzylinder, granulierte Cylinder; Nierenepithelien; einige Plattenepithelien und Leucocyten.

Magen auch jetzt nicht druckempfindlich.

Am rechten Gaumenbogen neben weißlichen Belegen kleine hämorrhagische Stellen.

Neurologisch keine Besonderheiten; Hämoglobin ist = 100; Leucocyten 15500.

9. I. Keine Stomatitis; keine Magendarmdruckempfindlichkeit, keine blutigen bezw. schleimigen Durchfälle. Im Urin jedoch heute 12‰ Eiweiß; weiterhin granulierte Cylinder, sowie reichlich hyaline, die mit Epithelien besetzt sind.

Urinmenge bisher 1000—1100 täglich.

10. I. Noch ziemlich starke Halsschmerzen. Keine Magenschmerzen, jedoch in der Nacht Erbrechen eines Stückchen weiß-grauer Masse (1,3 zu 1 cm groß und 1—2 mm dick): mikroskopisch Plattenepithelien und Muskelfasern. Urinmenge 1000, 8‰ Eiweiß.

12. I. Subjektiv gut. — Harnmenge in den letzten Tagen 8—900, heute nur noch $^1/_4$‰ Eiweiß.

13. I. Trotz reichlichen Trinkens sehr konzentrisierter Urin, nur $^1/_{00}$ Eiweiß.

Geringes Knöchelödem. Puls wird langsam etwas kräftiger (bisher auffällig schwach, etwas beschleunigt).

15. I. Noch immer leichte Oedeme, noch immer geringe Harnmenge mit Eiweißspuren.

Am **16. I.** auf Wunsch als gebessert entlassen.

Fall III. Anna E., 29 J. alt.

Aufnahme in die Klinik am 21. VI. 1905, entlassen als geheilt am 24. VI. 1905.

Vorgeschichte: Früher stets wohl; hat vor 10 Jahren geboren, Kind gesund.

Heute früh in selbstmörderischer Absicht **2 Sublimatpastillen verschluckt.** Sofort heftiges Erbrechen; hat auch sofort Milch getrunken.

$^1/_4$ Stunde später in die Poliklinik gebracht. Magen sofort mit mehreren Litern Wasser ausgespült. Außerdem viel Milch. Hat auf dem Transport angeblich öfters gebrochen. Bei der Aufnahme starkes Brennen im Hals und „Rückenschmerzen", kein Leibweh, dagegen etwas Brechreiz.

Objektiv: Freies Bewußtsein, sehr kräftig gebautes Mädchen mit gut entwickelter Muskulatur. Kein Fieber, Puls und Atmung o. B. An der Unterlippe kleine Narbe von unbekannter Herkunft; mäßiger Speichelfluß; am rechten Zungenrand eine kleine Verätzungstelle, ebenso am rechten Gaumenbogen, sonst an Hals, Brust und Bauchorganen keine Bes. Urin wird spontan entleert, strohgelb, frei von Eiweiß und Zucker.

Noch während des Tages ziemlich erhebliche Leibschmerzen, sowie schmerzhafter Stuhlgang (Stuhl 2, dünnflüssig, grünlich gefärbt).

Am **22. VI.** geringe Leibschmerzen; Tenesmus; keine Diarrhoen, Urin ganz eiweißfrei.

Am **24. VI.** objektiv kein besonderer Befund, insbesondere Urin frei. Als geheilt entlassen.

Fall IV. Marie E., 34 J. alte Kellnersfrau aus L. Aufgenommen in die med. Klinik am 21. VIII. 1902, entlassen am 23. VIII. 1902.

Früher Masern, Scharlach, vor einigen Wochen Lungenentzündung; außerdem sehr unregelmäßige mit „Kopfkrampf" verbundene Periode.

Pat. hat heute Vormittag ½ Liter Wasser getrunken, in dem sie **1 Sublimatpastille** aufgelöst hatte. Hat dieser Lösung außerdem etwas von einer weißen Substanz zugesetzt, die sie für Cyankalium hielt. 1 Stunde später auf Anordnung des Arztes Milch getrunken (2 Glas).

Baldige Ueberführung in die Klinik, hier sofort Magenausspülung.

Objektiv: Kräftig gebaute und gut genährte Frau. Kein Fieber, beschleunigter Puls (1 1 6).

Zunge dick belegt, an Mundschleimhaut und Zahnfleisch keine Verätzung, nur Zungengrund und Rachenschleimhaut gerötet. Nirgends jedoch Ulceration; auch Stimmbänder nicht gerötet. Keine Schmerzen beim Schlucken (überhaupt keine wesentlichen Beschwerden); nur Schwindelgefühl und Brechreiz.

Brustorgane o. Bes., Puls kräftig, regelmäßig. Leib, Magengegend nicht druckempfindlich, vielleicht geringer Meteorismus. — Urin frei von Eiweiß und Zucker.

In der ausgespülten Flüssigkeit neben Milch und Semmelresten anscheinend etwas Eosin. Während der Ausspülung keine Schmerzen, dagegen heftiger Stuhldrang, sodaß Pat. unter sich gehen läßt. Im Laufe des Nachmittags noch viermal diarrhoeischer Stuhl; sonst keine Beschwerden.

Am **22. VIII.** während der Nacht zweimal, im Laufe des Tages viermal Stuhl (dünnflüssig, grün gefärbt, keine Blutbeimengung). — Nur ganz geringe Leibschmerzen. — Im Urin höchstens Spuren von Eiweiß (wahrscheinlich von Menses herrührend) mikrosk. nichts Besonderes. Weder im Erbrochenen, noch im Stuhl oder Urin ist Quecksilber nachweisbar.

Am **23. VIII.** auf dringenden Wunsch als wesentlich gebessert entlassen. Leucocyten = 6600.

Fall V. Marie R., 23 J. alte frühere Wärterin aus B.

Aufgenommen am 16. XI. 1907, am gleichen Tage nach der chirurgischen Klinik verlegt. Tod daselbst am 17. XI. 1907.

Eingeliefert mit der Angabe, daß sie heute gegen 2 Uhr **4 Sublimatpastillen in ¼ Liter Wasser** aufgelöst und ganz getrunken hat. Gleich darauf erbrochen sehr reichliche mit Schleim untermischte Massen. Wird etwa 2 Stunden später in die Klinik eingeliefert. Keine Verätzungen sichtbar, nur Rötung der hinteren Rachenwand.

Sofortige Magenspülung. Das erste Spülwasser von rötlicher Farbe. Starke Schmerzen bei der Spülung. Zur Behandlung außerdem Zink. sulf., Milch, künstliches Eiweißpräparat und wegen der heftigen Schmerzen am unteren Abschnitt der Speiseröhre Morphium. Ausgedehnte Psoriasis.

Sonst an inneren Organen keine Besonderheiten, nur Eiweißgehalt des Urins. Gegen Abend zur Operation nach der chirurg. Klinik verlegt.

Befund aus der chirurg. Klinik zu Breslau: am 17. XI 7 Uhr abends **Operation.** Der mäßig geblähte Magen zeigt keine Veränderungen, ebenso nicht das Jejunum, letzteres vielleicht etwas injiciert.

Gastrostomie und Jejunostomie. Im Hinblick auf die zu erwartende Hg-Ausschneidung wird dicht vor der Ileocoecalkappe ein dickes Dränrohr in das Ileum eingenäht, um die Fäces hier nach außen zu leiten. Die Wegbeförderung des etwa in das Colon ausgeschiedenen Sublimates zu ermöglichen, wird in das Colon zwecks Dauerspülung ein Schlauch eingenäht.

In der Nacht Dauerspülungen von der Colonfistel aus.

Im Mageninhalt ist mit Kalilauge, Natrium carbonicum und Kupfer das Quecksilber nicht nachweisbar.

Am 18. XI. außerordentlich unruhig, quälender Singultus, rote Flecken im Gesicht.

6½ Uhr Exitus nach vorübergehend allgemeinem Zittern und Krämpfen.

Sektionsbericht (anatomisch-pathologisches Institut, Geheimrat Ponfick). Zunge o. B., Kehlkopf gleichfalls. Isthmus faucium dunkelblaurot sonst o. B.

Oesophagus in seinem unteren Drittel 2 strichförmige weiße alte Narben. 2 cm unterhalb des Kehlkopfes in der Trachea 2 etwa hanfkorngroße Ulcerationen der Schleimhaut.

Tonsillen o. B. Bronchialschleimhaut stark gerötet, geschwellt, teilweise dunkelblau-rot. In gleicher Weise ist die Trachealschleimhaut verändert.

Herz von gewöhnlicher Größe. Herzmuskel rotbraun, durchsetzt mit grauweißen, teilweise gelblichen Streifen.

Pleuraraum beiderseits frei.

Fistula duodeni ex operatione; Fistula ilei et coeci ex operatione; Myodegeneratio cordis; Bronchitis; chronische Gastritis; Ulcera coli transversi.

Durch die obere in der Magengrube gelegene Wunde führt ein Dränrohr in den an die Wundränder genähten Magen, die Wandungen schräg durchsetzend.

Der Magen vollkommen leer; die Schleimhaut zeigt ausser sehr geringen Schwellungen und fleckweiser Rötung keine Besonderheiten.

Das Duodenum ist gefüllt mit gallig-gefärbten Massen. An den Wandungen haften feste, dicke, breiig-schleimige Massen. Ulcerationen nicht sichtbar.

Gallenwege durchgängig.

Leber ziemlich groß, weich, gelbbraun.

Pankreas bläulich, groß, anscheinend ohne Besonderheiten.

Durch die zweite im Oberbauch gelegene Operationswunde führt ein Dränrohr in den obersten Teil des Jejunum. Eine Stelle 5 cm oberhalb dieser Fistel ist mit einer anderen 5 cm unterhalb gelegenen Stelle mittelst Murphy-Knopfes und Naht vereinigt. Schleimhaut des Jejunum im allgemeinen blaß, nicht geschwellt nur an einigen circumscripten Stellen befindet sich starke Gefäßinjektion. Gleiches Aussehen zeigt das Ileum, nur nimmt in seinen unteren Teilen die Rötung der Schleimhaut zu. Nirgends Ulcerationen.

Durch das Loch in der rechten unteren Bauchgegend führen 2 Dränrohre, das eine nach oben in den unteren Teil des Ileums, das andere abwärts in das blinde Ende des Coecum.

Fall VI. Martha H., 18 J. alte Wärterin.

Aufgenommen am 11. I. 1908. Tod am 17. I. 1908.

Abgesehen von Masern nie krank. Infolge einer Zwistigkeit gegen 11—12 Uhr **4 Sublimatpastillen à 1 gr.** genommen, ¼ St. darauf in der Frauenklinik ausgespült. Um ½1 Uhr mittags in die Klinik eingeliefert.

Bei der Aufnahme, abgesehen von geringen Schluckbeschwerden, keine Klagen; klare Antworten. Zunge etwas belegt; Zäpfchen und Gaumenbögen zeigen einige punktförmige Rötungen.

Brustorgane o. Bes. Puls regelmäßig, gut gefüllt.

Leib nicht aufgetrieben, die Gegend des Wurmfortsatzes etwas druckempfindlich.

Im Urin Eiweiß, im Centrifugat gelapptkörnige Leucocyten, sowie kleine Cylinder, genau wie Comacylinder.

Magenausheberung. Das von früherer Ausheberung an der Schürze festhaltende ergibt Sublimatreaktion.

Nachmittags Leibschmerzen, besonders in der Gegend des unteren Colon ascend. und am unteren Asschnitt des Colon descendens.

12. I. Urinmenge bis heute 900 cbcm, Sediment wie gestern. Nachmittags die Leibschmerzen heftig, außerdem braungefärbte Durchfälle (im ganzen 9). — Genitalblutungen. — Gesicht stark gerötet.

13. I. Bis heute kein Urin. Auch kein Urindrang. Beim Catheterisieren die Blase fast leer; in dem erhaltenen Urin (1—2 ccm) granulierte schmale Cylinder, fettig degenerierte Nierenepithelien, weiße Blutkörperchen. Nachmittags blutige Stühle (7). Die Schmerzen jedoch etwas nachgelassen, nur noch bei der Stuhlentleerung vorhanden.

14. I. kein Fieber, erhöhte Pulsfrequenz (etwa 104). Keine Urinentleerung.

Schlaf in der Nacht sehr gut; überhaupt keine Schmerzen. Die Stühle nicht mehr rot gefärbt (7).

Beim Catheterisieren nur 20 cbcm Urin. Eiweiß.

Im Sediment hyaline Cylinder, weiße Blutkörperchen, keine roten; Oxalsäurekristalle.

15. I. Wangen sehr stark gerötet. Kein Urin, noch starke Durchfälle. Hgl. ist = 90%.

Schläfriges Wesen, kein Speichelfluß.

16. I. Sehr tiefe verlangsamte Atmung (10), nachmittags Cheyne-Stokes. Blutdruck: 183 (R. R.).

Kochsalzinfusion, schon früher Diuretin und Opium.

Warme Einpackungen, schwitzt nur wenig.

17. I. Temp. subfebr., Pulsfrequenz ansteigend. Starke Schläfrigkeit. Beim Katheterisieren in der Harnblase ca. 20 cbcm Urin, im Sediment viele lange hyaline Cylinder, reichlich granulierte. Außerdem weiße Blutkörperchen, keine roten.

Nachmittags plötzlicher Tod ohne Krämpfe.

Sektionsbericht: (anatom. patholog. Institut von Geheimrat Ponfick). Kräftig gebaute gut genährte weibliche Leiche.

Halsorgane cyanotisch.

Trachealschleimhaut dunkelrot, rotgefleckt.

Oesophagus weit mit okergelbem Inhalt.

Schilddrüse normal.

Lymphdrüsen nicht geschwollen.

Speicheldrüsen am Zungenboden anämisch.

Beide Lungen stellenweise durch derbe Stränge mit der Brustwand fest verwachsen. Linke Lunge sehr blutreich; ödematös, lufthaltig. Die rechte Lunge wie links.

In der Pleurahöhle etwa 200 ccm klarer rötlicher Flüssigkeit.

Zwergfellstand beiderseits 4 R.

Herz von normaler Größe, weich; der linke Ventrikel derb, hart, kontrahiert.

In der Magenhöhle etwa 100 ccm. klarer, hellbraunroter Flüssigkeit.

Magen: weit, mit flüssigem, gelblichem Inhalt.

Schleimhaut überall grünlich imbibiert. An der großen Kurvatur, 6 cm vor dem Pylorus ein kreisrundes 2 cm großes Geschwür mit scharfem Rande, glattem Grunde, in welchem einige leicht arrodierte Blutgefäße sichtbar sind. Die Umgebung des Geschwürs schiefrig, Schleimhaut dicker als an den übrigen Stellen.

Pankreas: weich, breit.

Leber: groß, dunkelrosa, rötliche, dunkelrosa Zeichnung.

Nieren: groß, weich, Kapsel blutreich und leicht abziehbar; Oberfläche glatt. Auf dem Durchschnitt sieht man eine gelblich graue, breite Rinde. Im Nierenbecken gelbbraune Flecken.

Dünndarm o. Bes., gallig imbibierte Schleimhaut: mit Detritus gefüllte Zotten.

Im Douglasschen Raum: Peritoneum weich, mit grau-grünen Flecken bedeckt. Das Rectum zeigt nicht abspülbare, graue Auflagerungen bis zum Anus.

Der ganze Dickdarm zeigt auf der Höhe der Falten in rundem Haufen stehende mit grau-grünen Massen bedeckte Herde, die von einem roten Hofe, der von stark gefüllten feinen Gefäßen gefüllt ist, umgeben sind.

Milz: derb, 14:9:6: Schnittfläche glatt, glänzend.

Die Uteruswand ist 1—2 cm dick. Im rechten Ovarium befindet sich ein 1,5 cm langes Corpus luteum verum. Die Portio vaginalis konisch. Aus ihr heraus sieht eine braunrote Blutmasse, an welcher Membranen hängen.

Das Corpus uteri zeigt in beiden Tubenwinkeln graurote, membranöse weiche, leicht abspülbare Massen. Nach Abspülen derselben sieht man die Schleimhaut platt mit feinen Gefäßen gefüllt.

Harnblase mit wenig trübem, grauem Inhalt; Wand fleckig gerötet; die Flecken bestehen aus fein gefüllten Gefäßen.

Gehirn 1290 gr., Dura straff gespannt. Am äußeren hinteren Rande des linken Kleinhirns eine fast gelbe Stelle von Bohnengröße. Auf dem Durchschnitt sieht man kleine, rote Punkte, welche unter der Rinde bis ins weiße Centrum sich erstrecken.

Aus den mitgeteilten Krankengeschichten geht zunächst hervor, daß von allen Patientinnen die leicht zugänglichen offizinellen Sublimatpastillen zur Vergiftung benutzt wurden. Diese Pastillen enthalten bekanntlich neben 1 Gramm Sublimat zur Verhinderung der Eiweißfällung eine gleiche Menge Kochsalz; sie werden außerdem mit Eosin oder Fuchsin rot gefärbt.

Alle Patientinnen nahmen weit mehr Sublimat zu sich als der sogenannten letalen Dosis entspricht. Trotz alledem betrug die Mortalität in unserem Material nur 50%. Selbst die im 7. Monat gravide Pat. E. P. wurde gerettet, obwohl sie etwa die Hälfte einer Sublimatlösung 10 : 200 angeblich getrunken hatte. Die Gründe hierfür sind verschieden.

Wir wissen zunächst, daß die letale Dosis überhaupt großen Schwankungen unterliegt. Sie kann gelegentlich viel geringer sein als 0,2 gr.; anderseits werden mitunter mehrere Gramm vertragen vor allem bei rechtzeitiger, zweckmäßiger Therapie. Merkwürdigerweise sollen die Opiumraucher sehr tolleranț für das Sublimat sein.

Unseres Ermessens ist überhaupt die letale Dosis in solchen Suicidfällen schwer zu bestimmen. Die zum Selbstmordversuch gelangte Dosis ist nämlich vielfach sehr viel größer als diejenige, die zur örtlichen Wirkung und zur Resorption gelangt. Um dies zu verstehen, muß man sich zunächst die Art und Weise vergegenwärtigen, wie die Selbstmordkandidaten die Sublimatpastillen benutzen. Manche versuchen die ganzen, ungelösten Pastillen einfach hinunterzuschlucken. Einzelne vergessen sogar den umhüllenden Papierschutz zu entfernen. Wieder andere lösen sorgsam die Pastillen in Wasser auf. Ist aber diese Sublimatlösung kurz vor dem Vergiftungsversuche nicht vorrätig, und soll sie also von dem Selbstmordkandidaten kurz vor dem Akte erst hergestellt werden, so wird bei den meist hastigen Affekthandlungen die Lösung der Pastillen oft garnicht abgewartet. Es wird meist nur eine Art wässriger Emulsion gröberer Partikel der Sublimatpastillen getrunken. Gewöhnlich gelangt hierbei garnicht die ganze Dosis in den Magen. Gröbere, nicht gelöste Partikel bleiben in dem Glase zurück, und manche Patientinnen bringen es bei dem abscheulichen Metallgeschmack, den die Sublimatlösung im Munde auslöst, garnicht fertig, die ganze Flüssigkeit hinunterzustürzen. Wir sind ferner vielfach in der Bestimmung der Giftdosis

ganz auf die subjektiven Angaben der Patienten hingewiesen. Abgesehen davon, daß sehr viele nicht alles Sublimat zu sich nehmen, das sie von vornherein zum Selbstmord benutzen wollten, besteht manchmal die Neigung, die Höhe der aufgenommenen Dosis zu übertreiben. Diejenige Menge Sublimat, die tatsächlich in den Magen kommt, gelangt nun keineswegs restlos zur örtlichen Wirkung und Resorption. Meistens kommt es sofort nach dem Trinken der Sublimatlösung zu stürmischem Erbrechen. Dadurch werden erhebliche Mengen des in den Magen gelangten Sublimats wieder nach außen befördert. Ist der Magen im Moment der Giftzufuhr gefüllt, so wird die Wirkung der zum Selbstmordversuch benutzten Lösung schon durch die Verdünnung und durch Sublimatverankerung an die vorhandenen Eiweißkörper ziemlich abgeschwächt. Schließlich dürfte beim stark gefüllten Magen die reaktive Magenspülung durch das nach der Giftaufnahme eintretende Erbrechen wesentlich intensiver sein. Aus allen diesen Gründen braucht die an sich stets ernste Prognose einer Sublimatvergiftung trotz einer hohen Aufnahmedosis, die die sogenannte letale Dosis um ein Vielfaches übersteigt, keineswegs infaust zu sein.

Die Symptomatologie der akuten Sublimatvergiftung beginnt auch in unseren Fällen mit rein örtlichen Störungen von seiten der Mundhöhle, des Rachens, der Speiseröhre und des Magens. Die Kranken geben an, daß sie sofort nach der Sublimataufnahme einen abscheulichen Metallgeschmack im Munde und ein brennendes Gefühl in Mundhöhle, Rachen und Speiseröhre verspürten und sofort Erbrechen bekamen. Das Erbrochene zeigte dann wiederum den intensiven Sublimatgeschmack; vielfach enthält es reichlich Schleim. Treten dann die Kranken sofort in ärztliche Beobachtung — in unseren Fällen schwankte die Zeit zwischen ¼ und 6 Stunden — so läßt sich der Ablauf der weiteren subjektiven und objektiven Vergiftungserscheinungen genau studieren.

Objektiv zeigen die Kranken zunächst ein völlig freies Sensorium. Die Veränderungen in Mund- und Rachenhöhle stehen im Frühstadium der Vergiftung oft im Mißverhältnis zur Schwere der Intoxikation. Die ersten Schleimhautveränderungen sind nämlich nur die Folgen einer örtlichen Sublimatwirkung. Erst in den nächsten Tagen kommt hierzu eine secundäre Stomatitis, die mit der intestinalen Resorption des Giftes, sowie mit den reaktiven Entzündungserscheinungen an der Mund- und Rachenhöhle im Zusammenhang steht; sie kommt in gleicher Weise wie bei allen innerlichen Quecksilbervergiftungen zustande. Die örtlichen Reizwirkungen, die man bei der ersten ärztlichen Untersuchung der Patienten sieht, pflegen aber nur dann schwerer zu sein, wenn die Sublimatlösung sehr konzentriert war oder etwas länger in der Mundhöhle verweilte. Die Aetzwirkung des Sublimats beim raschen Hinunterstürzen schwächerer Lösungen oder beim überstürzten Trinken der oben beschriebenen „Sublimatemulsion" sind jedoch gewöhnlich geringfügig. Die objektiven Früherscheinungen in Mund- und Rachenhöhle geben deshalb keinen Maßstab für die Schwere der Intoxikation und damit auch der Prognose des Falles ab. Meistens sieht man nur eine diffuse Rötung der Lippen und Rachenschleimhaut und keine ausgebreiteten Verätzungen.

Die Zunge ist gemeinhin trocken und belegt; an einzelnen Stellen der Mundhöhle, der Rachenschleimhaut, vor allem auch am Gaumen sieht man punktförmige Rötungen oder herdförmige graue Trübungen der Schleimhaut mit leichteren Verätzungsstellen. Die viel selteneren, groben Sublimatschorfe in Mund- und Rachenhöhle gleichen bekanntlich denjenigen bei der Karbolsäurevergiftung. Die Schleimhaut sieht an den Verätzungsstellen wie gekocht aus; sie ist dabei grau-weiß verfärbt oder auch — von dem Farbstoffzusatz zu den Sublimatpastillen —

etwas rötlich tingiert. Die Sublimatschorfe sind aber im Gegensatz zu den Karbolverätzungsstellen geruchlos.

Bei der Untersuchung des Magen-Darmkanals sind zunächst das noch fortdauernde Erbrechen und die Leibschmerzen zu berücksichtigen. Schon das Einführen der Magensonde macht vielfach Schmerzen in Rachen und Speiseröhre. Die Magenspülung bereitet gleichfalls Beschwerden; gröbere, spontane Magenschmerzen bestehen jedoch nur in einem Teil der Fälle. Gleiches gilt auch für den Meteorismus, der zunächst nur geringgradig ist, aber im Laufe der nächsten Tage an Intensität zunehmen kann. Die spontanen Leibschmerzen sind wohl häufiger im Verlauf des Kolon als im Magen selbst lokalisiert. Druckempfindlichkeit des Kolon ist jedenfalls nach schweren Vergiftungen ganz gewöhnlich. Das unter Uebelkeit Erbrochene zeigt gerne erheblichen Schleimgehalt; die gleichzeitige rötliche Farbe ist nicht immer durch Blutbeimengungen, sondern mitunter auch durch den roten Farbstoff der Sublimatpastillen bedingt.

Gelegentlich lassen sich größere Schleimhautfetzen im Erbrochenen auffischen. Wurde von vornherein reichlich erbrochen oder der Magen fleißig vom Arzte gespült, so kann die Sublimatreaktion in den später entleerten Massen negativ sein.

Die beginnende geschwürige Dickdarmerkrankung kann sich schon durch die oben erwähnten Schmerzen sowie durch die Druckempfindlichkeit in der Kolongegend verraten. Meist setzt die Darmerkrankung unter starkem, mitunter quälendem Tenesmus ein. Die zunächst wässerig-schleimigen übelriechenden Stühle zeigen chemisch oft noch Sublimatgehalt und beim genaueren Durchsuchen größere und kleinere Darm-Schleimhautfetzen. Späterhin werden die dünnflüssigen oft blutigen Stühle ausgesprochen dysenterisch. Die Erscheinungen der Dysenterie können sich erst am 2. oder 3. Vergiftungstage entwickeln. In dem Falle B. W. jedoch, wo 7 Gramm Sublimat in ¼ Liter

Wasser gelöst getrunken wurden, setzten die ersten Diarrhöen schon nach 7½ Stunden nach der Vergiftung ein.

Diejenige Folgeerscheinung der akuten Sublimatvergiftung, die für die Prognose geradezu entscheidend ist, stellt bekanntlich die Nephritis dar. Erben berichtet von einer vorübergehenden Polyurie, die der späteren Oligurie und Anurie vorausgehen soll. Wir selbst haben diese anfängliche Vermehrung der Urinmenge niemals gefunden. Es trat gewöhnlich sofort eine erhebliche Verminderung und erhebliche Einschränkung der Harnsekretion, ja in dem Fall mit schwerster Sublimatvergiftung (Fall I. B. W.) ein sehr rasches Versiegen ein. Nach Aufnahme von 7 Sublimatpastillen — in ¼ Liter Wasser gelöst — trat bei der 21 Jahre alten Patientin nach kürzester Zeit eine Anurie ein, und noch 24 Stunden nach der Giftaufnahme war die Blase beim Katheterisieren vollständig leer! Je hochgradiger diese Verminderung der Harnmenge ist, und je akuter sie einsetzt, um so ernster ist gewöhnlich die Prognose. Bei allen schweren Intoxikationen zeigt der Urin schon bei der Aufnahme in das Krankenhaus eine deutliche Eiweißtrübung. Sie ist anfänglich noch geringfügig, nimmt aber in den nächsten Tagen gewöhnlich zu. Nur im Fall III, wo zwar zwei Sublimatpastillen verschluckt wurden, aber sofort starkes Erbrechen eintrat und außerdem baldigst Milch getrunken und der Magen sorgfältigst ausgespült wurde, fand sich ohne erhebliche Verminderung der Urinmenge nur eine flüchtige Eiweißtrübung. Die angeblich fast konstante, vorübergehende Glycosurie ist in unseren Fällen nicht nachgewiesen.

Im Sediment finden sich gern rote und weiße Blutkörperchen, sogenannte Nierenepithelien und granulierte, sowie hyaline Cylinder. Auf eine solche Nephritis können subjektive Störungen hindeuten in Gestalt von spontanen und auch palpatorisch nachweisbaren Schmerzen in der Nierengegend. (Fall I.)

Die Rückwirkungen schwerer Nierenaffektionen bei

akuten Sublimatvergiftungen auf den Gesamtkörper und die übrigen Organe sind noch wenig beachtet. Wir konnten z. B. weder bei Jaksch noch Erben Angaben über das Verhalten des Blutdruckes finden. Eine konstante Erhöhung des Blutdruckes scheint auch bei akuter tödlicher Sublimatvergiftung mit schwerster Nephritis nicht regelmäßig einzutreten. Am Tage vor dem Tode bestand in Fall I eher Hypotonie als Hypertonie (85—90 mm Hg.); in dem gleichfalls letalem Fall VI am vorletzten Tage jedoch eine Blutdruckerhöhung auf etwas über 180 mm Hg. nach Riva-Rocci. Höchst bemerkenswert ist auch die Tatsache, daß diese schweren akuten und tödlichen Sublimatvergiftungen meist nicht zu Oedemen führen. Selbst in Fall VI, wo ein 18jähriges Mädchen 4 Sublimatpastillen zum Suicid benutzte und vom 3. Tage ab eine fast völlige Anurie bestand, zeigten sich trotz einwöchentlicher Krankheitsdauer keine Oedeme. Ein geringes Knöchelödem war nur in der zweiten Eigenbeobachtung, wo es sich um einen günstig verlaufenen Fall mit ganz leichteren Nierenschädigungen handelt, zu beobachten. Secundäre Herzhypertrophien waren weder klinisch noch anatomisch nachzuweisen, zum Teil liegt das wohl auch an der kurzen Dauer der Erkrankung. Das Verhalten des Pulses wechselt; er kann trotz schwerer Vergiftung regelmäßig, von annähernd normaler Frequenz und kräftig sein, aber auch wiederum klein, weich und beschleunigt. Zunehmende Beschleunigung und Weicheit des Pulses in späteren Krankheitstagen ist bei gleichzeitig ausgesprochenen schweren Nierenveränderungen ein prognostisch ungünstiges Symptom. Trotz akuter, ja völliger Nierenausschaltung von tagelanger Dauer kommt es in tödlichen Fällen solcher Sublimatvergiftung gewöhnlich nicht zu urämischen Erscheinungen. Im Falle I starb die Patientin unter leichter Somnolenz, aber ohne jede Spasmen, in Fall VI trat der Tod gleichfalls unter Schläfrigkeit aber ohne urämische und sonstige Krämpfe ein. Nur in Fall V

erfolgte der Exitus unter einem vorübergehenden convulsivischen Zittern ohne eigentliche urämische Spasmen. Die Tatsache, daß eine tagelange, geradezu völlige, toxische Nierenausschaltung mit Anurie im allgemeinen nicht zur Urämie führt, ist für die Pathogenese dieser Autointoxikation von erheblichem Interesse. Ob das Ausbleiben von Blutdrucksteigerung trotz letalen Sublimatnephritiden auf die gleichzeitige toxische Herz- und Gefäßschädigung oder andere Ursachen zurückzuführen ist, muß dahingestellt bleiben.

Noch ein kurzer Hinweis auf das Verhalten der Körpertemperatur und des Blutbildes. Die akute Sublimatvergiftung verläuft auch in Fällen tödlicher Nierenaffektion sowie schwerer, dysenterischer Colitis gemeinhin fieberlos. Trotzdem kann es zu einer frühzeitigen toxischen Leucocytose kommen. In dem tödlichen Fall akuter Sublimat-Vergiftung durch 7 Pastillen wurden etwa 7½ Stunden nach der Vergiftung bereits 18700 Leucocyten gezählt, und auch in Fall II mit gutartigem Verlauf bestand am Tage nach der Giftaufnahme eine deutliche Leucocytose (15500). Wir bemerken noch, daß erhebliche Dermatosen in unseren Fällen nicht beobachtet wurden. Nur einigemale fielen uns fleckweise erythematöse Rötungen im Gesicht auf. Interessant ist das Verhalten der Tränen- und Speichelsekretion in dem letal verlaufenen Fall VI. Die Tränen- und Speichelsekretion versiegte hier vollständig. Grobe makroskopische Veränderungen pflegen ja anscheinend bei den Autopsien in diesen Drüsen zu fehlen; es kommen aber doch schwere mikroskopische Veränderungen in Frage, die für das Sistieren der Sekretion in solchen Fällen von Sublimatvergiftungen vielleicht verantwortlich sind. Auf das klinische Verhalten der Pankreassekretion hat man in Fällen akuter Sublimatvergiftung anscheinend bisher noch nicht genügend geachtet.

Die Therapie richtet sich in allen unseren Fällen nach den bekannten Vorschriften (unter Vermeidung von

Kochsalz-Darreichung sofortige sorgfältige Magenausspülung innerliche Darreichung von Milch und Eiweiß usw.) Ein energischeres operatives Eingreifen wurde in dem Fall V versucht. Es handelte sich hier um ein 23 Jahre altes Mädchen, das in selbstmörderischer Absicht 4 Sublimatpastillen — in ¼ Liter Wasser aufgelöst — anscheinend restlos getrunken hatte. Im Hinblick auf die voraussichtlich ganz infauste Prognose dieses Falles sollte der Versuch gemacht werden, die Patientin möglichst noch operativ zu retten. Auf unseren Vorschlag hin wurde zunächst die Gegend der Ileocoecalklappe freigelegt und ein Drainrohr in das Ileum eingenäht, um den Kot nach außen fortzuleiten; ein zweites Drainrohr kam in das Kolon, um von hier aus eine Dauerspülung vorzunehmen und womöglich die zu erwartende schwere dysenterische Colitis zu mildern. Gleichzeitig wurde der Magen freigelegt, eröffnet und sorgfältig von der Magenwunde aus nochmals gespült. Trotz alledem ging die Patientin nach etwa 24 Stunden an den Folgen schwerster Nierenveränderungen zu grunde. Durch den operativen Eingriff war es anscheinend nur gelungen, eine schwere frühzeitige Dickdarmerkrankung zu verhindern. Wir werden auch in künftigen Fällen akuter Sublimatvergiftung, vor allem wenn eine frühzeitige Druckschmerzhaftigkeit des Kolons sich geltend macht, die Anlegung eines Anus praeternaturalis in der Ileocoecalgegend und die Dauerspülung des Kolon von der Operationswunde aus in Erwägung ziehen.

II. Salzsäurevergiftung.

Die Salzsäurevergiftungen werden von v. Jaksch und Erben im „Handbuch der ärztlichen Sachverständigentätigkeit“ (VII. Band) als selten bezeichnet. Wir selbst verfügen jedoch über 9 Eigenbeobachtungen und müssen deshalb, soweit das Krankenmaterial in Breslau in Frage kommt, diese akute Intoxikation als relativ häufig

bezeichnen. Dies liegt sicher an der leichten Zugänglichkeit des Giftes. Die Salzsäure findet zunächst in zahlreichen Gewerbebetrieben ausgedehnte Anwendung, z. B. beim Beizen von Metallen, Vulcanisieren, beim Bleichen mit Chlor usw. Auch im Haushalt wird die Salzsäure vielfach als Putzmittel, namentlich zur Reinigung von blechernen Gegenständen und Klosettanlagen vorrätig gehalten. So kommt es, daß gerade Dienstmädchen dieses Gift gern zum Selbstmordversuch benutzen, und daß außerdem leicht Verwechselungen mit anderen Flüssigkeiten vorkommen. Unter unseren weiblichen Patienten mit akuter Salzsäurevergiftung waren beispielsweise 4 Dienstmädchen und in den beiden Fällen, in denen die Intoxikation auf Verwechselung der Flüssigkeit beruhte, handelte es sich um Säufer, die zu Hause nach der Schnapsflasche suchten!

Der näheren Besprechung unserer Fälle wollen wir wiederum kurze **Krankengeschichten** und **Sektionsprotokolle** vorausschicken.

Fall I. Hermann M., 27 Jahre alt, Arbeiter aus B.

Aufnahme in die med. Klinik am 9. III. 1907. Tod bereits am folgenden Tage.

Vorgeschichte: Potator. Von der Polizei in anscheinend schwer krankem Zustande mit schmerzhaft verzogenem, blassem Gesicht eingeliefert. Soll nach Aussage der Begleitung — angeblich wegen eines unheilbaren, schon 10mal operierten Nasenleidens — etwa **zwei Eßlöffel voll roher Salzsäure** getrunken haben. Kurz darauf äußerst heftige Magenschmerzen und Erbrechen. Auf Milchgenuß wiederum Erbrechen.

Bei der Aufnahme von neuem Erbrechen gelblich-schleimiger, stark salzsäurehaltiger Massen.

Das Gesicht blaß, etwas cyanotisch, die Lippen leicht geschwollen. Die Schleimhaut an Zunge, hartem und weichem Gaumen gerötet, stellenweise verschorft. Die Zunge dabei auch trocken, stark geschwollen. Mundöffnung sehr schmerzhaft.

Oberflächliche, beschleunigte Atmung. Herzaktion sehr beschleunigt, aber regelmäßig: Puls sehr klein, zeitweise kaum zu fühlen.

Leib nicht aufgetrieben; Palpation am linken Hypochondrium schmerzhaft.

Die Extremitäten kalt, die Hände cyanotisch. Sehnenreflexe an den Beinen nicht deutlich auslösbar.

Im Verlauf des Nachmittags öfters Erbrechen. Das Erbrochene dunkel braunrot mit Schleim vermischt. — Bisher keine Urin- und Stuhlentleerung.

Puls trotz Kampfer kaum zu fühlen, schon gegen Abend Exitus.

Autopsie am 13. III. 07, 12 Uhr Vormittags (Dr. Harriehausen, pathol. anatom. Institut von Geheimrat Ponfick zu Breslau):

Große, sehr kräftig gebaute männliche Leiche.

Necrosis mucosae ventriculi, partis oesophagi, partis pharyngis. Die Trachea ist fleckweise bis zu Talergröße mit grauweißen, festhaftenden membranösen Auflagerungen (Aetznekrosen) belegt. Im übrigen ist die Trachealschleimhaut hochrot.

Der Kehlkopfeingang ist leicht ödematös; an den schärfer prominenten Rändern auf der Glottis finden sich leichte Epithelverschorfungen ohne Geschwürbildung. Die Schleimhaut des Pharynx, besonders in der Gegend der Uvula und der Tonsillen zeigt ziemlich gleichmäßige, leichtere Verätzungen. Die Bronchialschleimhaut ist stark gerötet, geschwellt, im Anfangsteil der Bronchus finden sich auf der hochroten Schleimhaut gleichfalls grauweiße, festhaftende membranöse Auflagerungen (Aetznekrosen).

Zwerchfellstand r.: obere 5 R., l.: untere 5 R., Herz von gewohnter Größe, sehr schlaff.

Klappenapparat, Coronararterien, Aorta und ihre Aeste o. B. Die linke Lunge zeigt derbe, alte Verwachsungen an der Spitze. Auf dem Durchschnitt ziemlich luftleer, infiltriert durchsetzt mit einer Unzahl kleiner, grauweißer Knötchen. Am Oesophagus sind nur an einer umschriebenen Stelle die Schleimhautpartien oberflächlich verschorft.

Beim Oeffnen der Bauchhöhle ist das Peritoneum überall feucht, glatt, glänzend, der Magen stark dilatiert, oberflächlich anscheinend o. B. Beim Oeffnen quillt trübe, dunkelbraune, kleine Gewebsfetzen enthaltende Flüssigkeit hervor, säuerlich riechend. Die Mucosa ist vollkommen zu einer schwarz-braunen breiigen Masse zerfallen; bei leichtestem Druck quillt die Masse auseinander, so daß die Muscularis frei zu Tage liegt. Im Fundus ist auch die Muscularis sehr weich und brüchig. Im Anfangsteil des Duodenums finden sich auf der Höhe der Falten leichte Nekrosen; im unteren Teil fehlen dieselben bereits. Der Darmkanal ist im übrigen ohne Besonderheiten. Leber von gewöhnlicher Größe, rotbraun. Pankreas o. B. Milz nicht vergrößert, blaurot. Nieren: Kapsel nur unter leichtem Substanzverlust, abziehbar, von gewohnter Größe, blaurot, ziemlich derb. Rindensubstanz

anscheinend nicht verschmälert. Nebennieren o. B., ebenso die Harn und Geschlechtsorgane.

Parallel dem knöchernen Augenhöhlenrand und in den Augenbraunen verlaufend findet sich je eine 6 cm lange, weiße Hautnarbe, eine gleiche 3 cm lange verläuft parallel dem Nasenrücken an der rechten Seite. Nach Zurückschlagen der Haut ergibt sich, daß beiderseits die vordere Wand des Sinus frontal. fehlt. Von der Pars orbicularis des Stirnbeins steht nur eine schmale Leiste. In der Mittellinie von der Glabella zum Nasenbein verlaufend ist ein sehr harter, unregelmäßig gestalteter Knochenwulst übrig gelassen, der mit einem kurzen Absatz an das Nasenbein sich anlegt. Die linke Stirnhöhle ist ohne Besonderheiten. Von der rechten führt ein für einen Bleistift durchgängiges Loch in eine auffallend geräumige und sehr weit von der Crista galli emporsteigende Höhlung des ossis ethmoidalis. Die Ränder sind zackig, scharfkantig, die Höhlung ist anscheinend mit nur leicht verdickter Schleimhaut ausgekleidet. Im rechten canalis supraorbitalis finden sich dicke, rahmige Eitermassen, den Nerv umhüllend. Temporalwärts finden sich noch zwei, etwa erbsengroße Buchten in der Hinterwand der Sinus frontales, in denen sich gleichfalls dicke Eitermassen finden. Nach Entfernung des Siebbeins zeigt sich der Vomer stark nach links verbogen. Nasenschleimhaut blaßrot leicht geschwellt. Eingang zum Antrum Haim. beiderseits sehr weit.

Fall II. A. B., 49 Jahre alter Arbeiter aus B.

Aufgenommen in die med. Klinik am 23. XI. 1903. Tod am gleichen Tage.

Starker Trinker, hat heute früh 1/2 8 Uhr aus Versehen — er wollte Schnaps trinken — einen kräftigen **Schluck roher Salzsäure** getrunken. Der um 9 Uhr 30 zugezogene Arzt verordnete Milch mit Magn. usta — außerdem Morphium und Kampfer subcutan. Seit der Vergiftung heftige in den letzten Stunden noch zunehmende und sich im ganzen Abdomen ausbreitende Leibschmerzen; jedoch kein Erbrechen.

Objektiv subnormale Temperatur (35,2) hohe Pulsfrequenz (120), beschleunigte Atmung, verfallenes Aussehen, cyanotisches Gesicht.

Fortwährendes Jammern und Stöhnen wegen der starken sich bei jeder Bewegung steigernden diffusen Leibschmerzen.

An Zunge, Mund und Rachenschleimhaut keine deutlichen Verätzungen, nur das ganze Gesicht cyanotisch verfärbt.

An der Brust die Herzdämpfung stark eingeengt durch weit hinaufragenden tympanitischen Magen-Darmschall. Der Radialpuls sehr klein, kaum fühlbar.

Der Leib im ganzen stark gespannt, in der Unterbauchgegend beiderseits etwas aufgetrieben. Schon die leiseste Berührung ungemein schmerzhaft. — Eiweiß im Urin, jedoch keine Formelemente.

Therapie: Milch mit Magn. usta, Morphium Kampfer, Kochsalzinfusionen.

Weiterer Verlauf: Noch am gleichen Nachmittag zunehmend starke Auftreibung des andauend sehr gespannten Abdomens. Gegen 5 Uhr Delirien mit Flockenlesen, wobei infolge der Bewußtseinstrübung die Schmerzhaftigkeit des Leibes zurückgeht. Trachealrasseln. Gegen 8 Uhr Exitus letalis. (Sektionsprotokoll nicht vorhanden.)

Fall III. Gertrud G., 14 Jahre altes Dienstmädchen aus B. Aufnahme 21. IV. 04. Entlassen als geheilt 25. IV. 04.

Das früher stets gesunde Mädchen nahm in selbstmörderischer Absicht heute nachmittag 2 große Schlucke von der sonst zum Putzen verwendeten **rohen Salzsäure.** Der Arzt ordnete sofortige Ueberführung in die Klinik an.

1 Stunde nach der Giftaufnahme in die Klinik aufgenommen, klagt weder über Brennen im Halse, noch in der Magengegend, auch das Schlucken geht ganz gut.

Objektiv zeigen bei dem blassen mäßig genährten Mädchen Lippen und Mundschleimhaut keine Verätzungsspuren. Auch Zunge, Gaumenbögen und Rachenwand frei.

In der Magengegend keine Druckempfindlichkeit.

25. IV. Ohne besonderen objektiven Befund beschwerdefrei entlassen.

Fall IV. Emma F., 18 J. altes Dienstmädchen aus B.

Aufgenommen in die med. Klinik am 25. I. 1902, entlassen am 1. II. 1902.

Abgesehen von Masern, Lungenentzündung, Scharlach mit nachfolgender Nephritis und einer rechtsseitigen Ohrenentzündung vor 4 Jahren, früher stets gesunde Patientin; trank etwa ½ Stunde vor der Aufnahme etwa **50 ccm** einer gewöhnlichen **30—40%igen Salzsäurelösung.** Sofort heftige brennende Schmerzen im ganzen Mund, in Hals, Kehlkopfgegend und Magen.

Unmittelbar darauf wurde ihr ½ Liter Milch beigebracht. Nach dem Milchgenuß sofort Erbrechen. Pat. lief dann schleunigst nach der Klinik und hat unterwegs noch mehreremale, angeblich teils Milch teils Schleim erbrochen.

Bei der Aufnahme psychisch sehr erregt, beruhigt sich jedoch bald wiederum, macht keinen schwerkranken Eindruck.

Objektiv handelt es sich um ein fieberfreies, mäßig kräftiges Mädchen, bei dem Verätzungen im Gesicht und um den Mund herum nicht zu sehen sind. Nur die Schleimhaut der Unter- und Oberlippe ist vielleicht in der Gegend der Umschlagstelle etwas gerötet, und die Zunge zeigt einen weißen Belag, der nicht abzukratzen ist. Starke Verätzungen fehlen jedenfalls auch hier.

Auf beiden Tonsillen, die nicht besonders gerötet sind, schmale weißliche Streifen, weicher Gaumen, Uvula Pharynx vollkommen intakt. Am Hals Befühlen der Kehlkopfgegend und Eindrücken des Fingers zu beiden Seiten des Kehlkopfes und die Speiseröhregegend sehr schmerzhaft.

Brustorgane ohne Bes. Regelmäßiger, kräftiger Puls.

Leib nicht aufgetrieben; Beklopfung und Betastung der Magengegend schmerzhaft, hauptsächlich im Epigastrium. Palpation des sonstigen Abdomens nicht schmerzhaft. Beim Schlucken Beschwerden im epigastrischen Winkel.

Therapie: Sofort Milch, Magn. usta Salepschleim, Eisstückchen, Eisblase auf Magengegend.

Am **26. I.** gegen Morgen diarrhöischer, jedoch blutfreier Stuhl; auch Urin frei von Eiweiß und Zucker.

Zunge noch weißlich belegt, in der Mitte rissig, an Ober- und Unterlippe kleine Hautablösung. — Klagen über Schluckschmerzen in Kehlkopfgegend und Epigastrium.

27. I. Noch weiterhin Klagen über Schluckschmerzen in der Kehlkopfgegend, etwas Druckempfindlichkeit im Epigastrium.

Schleimhautablösung an der Innenseite der Lippen. — Heute Morgen Erbrechen gallischgefärbten, alkalischen Schleimes. — Urin frei von Eiweiß und Zucker. Acidität 27.

30. I. Gutes Allgemeinbefinden, Leib nirgends druckempfindlich.

31. I. Wiederum Leibschmerzen, die auf heiße Umschläge und Einlauf sich bessern.

Am **1. II.** als gebessert entlassen.

Fall V. Constanze T., 59 J. alte Wittfrau aus B.

Aufgenommen am 10. VII. 1905 und entlassen am 15. VII. 1905.

Vorgeschichte: Vater an Gehirnschlag gest. Mutter soll blind sein. Pat. selbst angeblich früher stets gesund. Seit 20 Jahren Witwe, niemals schwanger.

Am **23. V.** angeblich infolge psychischer Erkrankung Selbstmordversuch durch Trinken von **Salzsäure und Phosphor,** den die Kranke von Streichhölzern abgestrichen hatte. Sofort Erbrechen, starke Magenschmerzen; lag drei Wochen im Allerheiligen-Hospital.

Seit dieser Zeit häufig Magenschmerzen und Erbrechen grünlicher Massen. Widerwillen gegen Speisen; schmeckt dieselben auch nicht mehr.

Objektiv handelt es sich um eine fieberfreie kleine Frau von mäßigem Ernährungszustande und blasser, trockener, schlaffer Haut. Freies Bewußtsein, jedoch ausgesprochene Beeinträchtigungsideen. An der Mundschleimhaut keine Narben oder Verätzungen sichtbar. Zunge grau-weiß belegt. Brustorgane o. Bes.

Leib infolge der starken Spannung der Bauchdecken schwer abzutasten, häufiges Erbrechen trotz der geringen Nahrungsaufnahme, das Erbrochene von grün-gelblicher Farbe, stark sauer riechend ohne gröbere Speisereste, anscheinend im wesentlichen Magensaft.

Im Urin Eiweißspuren, im Sediment neben vereinzelten Leucocyten hyaline Cylinder.

11. VII. Sondierung des Oesophagus ergibt Durchgängigkeit auch für die stärksten Sonden.

15. VII. Ueberführung in die Irrenanstalt wegen dauernder deprimierter Stimmung und gelegentlicher Aeußerung neuer Suicid-Ideen.

Fall VI. Martha K., 20 J. altes Dienstmädchen aus B.

Aufgenommen am 4. III. 1902. Verlegt nach der chirurgischen Klinik am 18. IV. 1902.

Die aus gesunder Familie stammende Patientin, welche — von gelegentlichen Kopfschmerzen abgesehen — zuvor niemals ernstlich krank war, hat nach ihrer eigenen Aussage am **3. III.** wegen heftiger Auseinandersetzung mit ihrer Dienstherrin abends gegen 11 Uhr in selbstmörderischer Absicht ungefähr ein **Likörglas voll ungereinigter Salzsäure** getrunken. Sie mußte gleich darauf erbrechen (darunter anscheinend Reste des Abendessens). Bald stellten sich derartige Schmerzen in Rachen und Magen ein, daß sie Angst bekam und die Dienstherrschaft weckte. Nachts 2 Uhr wurde sie dann von dem Dienstherrn nach der Klinik gebracht.

Pat. liegt bei freiem Sensorium mit stark angezogenen Beinen auf der Bahre.

Starker Speichelfluß (Sekret stark sauer reagierend); die Magengegend äußerst druckempfindlich.

Im Rachen Verätzungen an den Tonsillen, sowie der hinteren Rachenwand, fernerhin ein feiner, weißer Anstrich dieser Gebilde. Auch an den Lippen, sowie an der Zunge ganz kleine Aetzstellen.

Magenspülung wegen der heftigen Schmerzen nicht ausführbar. Pat. erhält Magn. usta und Milch. Gleich nach dem ersten Schluck werden 80—100 ccm einer bräunlichen, schleimigen Flüssigkeit von stark sauerer Reaktion erbrochen.

5. III. Spricht heiser; heftige Schluckschmerzen. — Zeitweise Erbrechen. — Urin mit Eiweißspuren, starke Indikanreaktion, Menge gering, keine Cylinder. — Wegen der gleichzeitigen Stuhlverstopfung Einlauf.

6. III. Spricht wiederum klar. Schlucken besser, jedoch Schmerzen „innerlich längs der Wirbelsäule."

Oberflächliche Abschilferungen an den Lippen, die Zunge gerötet, schleimig belegt, die Tonsillen ebenfalls gerötet, leicht geschwollen auch die Rachenwand. Die Zunge weiß, glanzlos. — Die Wirbelsäule sehr druckempfindlich. — Im Urin noch Eiweißspuren, starke Indikanreaktion.

18. III. Schmerzen zwischen den Schulterblättern und in der Gegend der Cardia.

25. III. Heftiges Erbrechen, meist morgens und abends. Gefühl von Völle schon nach der geringsten Nahrungsaufnahme. Zweischichtiges Erbrechen (oben geronnene Milch mit Luftblasen, unten eine gelblich trübe, schleimige Flüssigkeit).

2. IV. Bisher neben Stuhlverstopfung immer nur geringe Urinmengen.

7. IV. Infolge des steten Erbrechens erhebliche Abmagerung (von 45,5 auf 40,8 kg). Magen im ganzen auf Druck empfindlich. Die Grenzen nach der Percussion anscheinend erweitert.

9. IV. Nachdem Pat. gestern einige Löffel Griesbrei und heute 150 ccm Bouillon mit Ei, sowie einen halben Teller Reisbrei genossen hatte, Erbrechen von ca. 700 ccm blutfreiem, stark sauer reagierendem und nach Fettsäuren riechendem Mageninhalt. Keine freie Salzsäure. Milchsäure stark positiv. Mikroskopisch: keine erkennbaren Nahrungsreste, reichlich Bakterien, keine Sarzine, massenhafte Fettsäurenadeln.

10. IV. Bei genauer Funktionsprüfung deutliche Retention. Keine Salzsäure, sehr viel Milchsäure.

18. IV. Zur Operation nach der chirurg. Klinik verlegt.

Weiterer Bericht der chirurg. Klinik zu Breslau:

Am **19. IV.** Pyloroplastik. Reaktionslose Wundheilung.

14. V. geheilt entlassen, erhebliche Körpergewichtszunahme.

Fall VII. Martha N., 17 Jahre altes Dienstmädchen aus O.

Aufgenommen am 9. 2., entlassen am 23. 3. 1907 wegen Oesophagus- und Pylorustenose nach der chirurgischen Klinik.

Vorgeschichte: Schon vor etwa ½ Jahre Selbstmordversuch durch Verletzung der Handschlagadern. Menses von vorigen Mai bis Januar d. J. ausgeblieben, dann aber angeblich wieder eingetreten. Am 8. II. 1907 abends **Trinken von roher rauchender Salzsäure.** Angeblich nichts heruntergeschluckt, sondern alles wieder ausgespieen, trotzdem aber Erbrechen braun-schwarzer Massen. Die Schmerzen nicht nur im Hals, sondern auch in der Magengegend. Außerdem große allgemeine Schwäche.

Objektiv: Kräftig gebautes Mädchen. Liegt mit geschlossenen Augen, starke motorische Unruhe. Gesicht gerötet.

Brustorgane gesund; auch der Puls regelmäßig und kräftig.

Der Leib leicht vorgewölbt und stark gespannt. In der Magengegend große Druckempfindlichkeit, sowie heftige spontane Schmerzen. Urin klar, frei von Eiweiß und Zucker. Von Seiten der Genitalien: defloriertes Hymen, starker Fluor.

11. II. Bei ansteigender Pulsfrequenz (bis 140), mäßig hohes Fieber, sowie heftige Magenschmerzen.

12. II. Im Urin Eiweiß; auch Hellersche Blutprobe positiv.

15. II. Starke Schmerzen im Schlund und Speiseröhre. Fieber bis 39,5.

21. II. Wiederum fieberfrei. Keine Hals- und Magenschmerzen mehr. Urin wiederum eiweißfrei.

28. II. Beim Versuch festerer Nahrung Fiebersteigung und Erbrechen, sowie Sohmerzhaftigkeit der Magengegend.

7. III. Magenschmerzen, namentlich bei Seitenlage.

14. III. Ausgesprochene Oesophagusstenose, 34 cm von den oberen Schneidezähnen entfernt.

20. III. Deutliche Retention. Chemisch deutlich Milchsäure, mikrosk. lange Bazillen und Leucocyten.

23. III. Wegen der starken Abmagerung, der Erschwerung der Nahrungsaufnahme und des Erbrechens zur Operation nach der chirurg. Klinik verlegt.

(Anscheinend liegt hier die Kombination einer Oesophagus- und Pylorusstenose vor).

Weiterer Bericht der chirurgischen Klinik zu Breslau:

Die Untersuchung ergibt eine Oesophagusstenose, 33½ cm hinter der Zahnreihe. (Sonde 13 mm unüberwindliches Hindernis, Sonde 10 mm geht durch).

Früh nüchtern: Retention, keine Salzsäure, Milchsäure positiv.

Am **26. III.** Gastro-Enterostomie.

Bei der Entlassung am **4. IV.** 07 passierte Sonde 9 den Oesophagus ohne Widerstand.

Fall VIII. Martha Z., 16½ Jahre alte Plätterin aus B. Aufgenommen in die med. Klinik am 10. X. 1906, noch am gleichen Tage nach der chirurgischen Klinik verlegt.

Pat. wird von einem Schutzmann nachts ¼1 Uhr aufgefunden und die Giftflasche, aus der sie zuvor getrunken haben soll, mitgebracht. Am Fundort soll Pat. heftig erbrochen haben. Gegen ½2 Uhr nachts in die Klinik aufgenommen, wobei sie erklärt, daß sie für 10 Pfg. **Salzsäure** bei einem Drogisten gekauft und davon erst gegen ¼1 Uhr nachts **3 Schluck** getrunken habe. Sofort heftige Magenschmerzen (Magen sei leer gewesen, weil sie seit 9. X. mittags nichts mehr gegessen habe); nach 5 Minuten Erbrechen.

Aufnahmebefund: Liegt mit geschlossenen Augen, windet und wirft sich vor Schmerzen im Bett herum, erbricht hierbei in reichlicher Menge schleimig-wässerige Flüssigkeit von grünlichem und rotbraunem Aussehen.

Klares Bewußtsein, fortdauerndes Schreien und Stöhnen, schüttelt sich von Zeit zu Zeit wie im heftigsten Frost; klagt über heftige Schmerzen in Höhe des Kehlkopfes und im Magen.

Gesicht gerötet, Lippen geschwollen, Conjuktiven injiciert. — Zunge mit weiß-gelbem Schorf, harter Gaumen gerötet, auf dem weichen Gaumen rechts ausgedehnter weißer Schorf, beim Versuch die hintere Rachenwand zu besichtigen heftige Würgbewegungen. Am Abend Schluckschmerzen. Nach jeder Flüssigkeitsaufnahme Schmerzen in Kehlkopf und Magengegend.

Im Laufe der Nacht noch reichlich Erbrechen. Das Erbrochene in dicker Schicht schwarz, in durchfallendem Licht und in dünner Schicht grünlich opalescierend mit deutlich roter Grundfarbe. Reichlicher Schleimgehalt. Lakmus gerötet, Congo blau, auf Ammoniakzusatz zum Filtrat Nebel, auf Arg. nitr. starker weißer Niederschlag.

Noch immer heftige Schmerzen im Kehlkopf und Magengegend. Die Zunge diffus mit weiß-gelbem Schorf belegt. Der ganze weiche Gaumen wie mit einem weißen Schleier

bedeckt. Anscheinend auch Verschorfungen der hinteren Rachenwand. Mundboden auf Druck nicht, jedoch die Kehlkopfgegend sehr empfindlich.

Der Leib im Epigastrium aber auch unterhalb desselben, namentlich in der Mittellinie sehr druckempfindlich. Blase bis zwei Finger breit oberhalb der Symphyse, keine spontane Urinentleerung. Im cathet. Urin kein Eiweiß.

Zur Operation nach der chirurgischen Klinik verlegt. Weiterer Bericht aus der chirurgischen Klinik zu Breslau:

Klagen über äußerst heftige Magenschmerzen und noch heftiger in der Kehlkopfgegend, die das Schlucken fast unmöglich machen.

Objektiv u. a. sehr blasses Gesicht, fleckförmige Rötungen an Wangen und Lippen, diffuser weißgelber Schorf auf der Zunge etc.

10. X. Gastrostomie (Prof. Anschütz). — Keine Peritonitis, keine Perforation des Magens, Oberfläche des Magens anscheinend normal, aus dem eingelegten Magenrohr etwa 60 ccm einer dünnen schwarzen Flüssigkeit (keine freie Salzsäure). Schon während der Operation wegen der Pharynx- und Larynx-Beschwerden starke Atemnot; gegen 3 Uhr nachmittags wegen schwerer Cyanose Tracheotomie.

24. X. Gute Wundheilung, keine Halzschmerzen, schluckt gut breiige Sachen.

Am **29. X.** etwa 2 Stunden nach der ersten Oesophagussondierung Kopfschmerzen, Schüttelfrost, kleiner frequenter Puls, 39,2 Fieber, in der Umgebung der Gastrostomiewunde schmerzhafte Resistenz zu fühlen, Leib sonst weich.

Am **1. XI.** Fieber und Schmerzen nachgelassen.

Am **10. XI.** Bei gutem Befinden wiederum Sondierung des Oesophagus mit Sonde 8, gleich darauf starke Schmerzen und 39 Fieber ohne besonderen Befund.

Am **14. XI.** von neuem Schüttelfrost, heftiges Brechen und Fieber 40,1 ohne besonderen objektiven Befund.

Am **7. XII.** wiederum Sondierung ohne Folgeerscheinung.

Am **19. XII.** Sonde Nr. 13 geht bequem durch, schluckt auch feste Sachen gut.

Am **14. I.** geheilt, aber noch schonungsbedürftig entlassen. Keine Resistenz oder Druckempfindlichkeit am Leib, keine Verengerung der Speiseröhre nachweisbar. 4,5 kg zugenommen.

Fall IX. Max A., 20 J. alter Buchhalter aus R.

Aufgenommen in die med. Klinik am 6. IX. 1902, entlassen am 16. IX. 1902.

Pat. trank am 24. VII. infolge einer Verwechslung (er hielt den Inhalt für Cognak) etwa ½ kleines Wasserglas offizineller **25%iger Salzsäure** auf einen Schluck aus. Sofort Erbrechen, 10 Minuten später sehr viel (2—3 Liter) warme Milch, die er immer wieder erbrach. Dabei große Schmerzen in Rachen, Speiseröhre und Magen. Das Erbrochene anfänglich sehr schleimig weißlich, dann aber dunkel schwärzlich. Der herbeigerufene Arzt machte wegen der großen Mattigkeit 2 Kampferinjektionen. Darauf Ueberweisung in das Krankenhaus Ziegenhals. Hier während der ersten 6 Tage nur Milch, die er anfänglich meist wieder erbrach. In dem Erbrochenen dunkel gefärbtes, geronnenes Blut. Auch die Stuhlentleerungen sollen schwarz gewesen sein. Nach 14tägiger Krankenhausbehandlung als geheilt, aber mit diätetischen Vorschriften entlassen. Später aber stellte sich wieder 2—4 Stunden nach der Mahlzeit Erbrechen ein; vor diesem Frbrechen immer ein schmerzhaftes Druckgefühl in der Magengegend. Auf ärztliche Behandlung mit Bromnatrium und Karlsbadersalz keine Besserung. Seit Beginn der Erkrankung bis zum 28. VIII. 14 kg abgenommen. Stuhl sehr verstopft, angeblich in den letzten 4 Wochen nur zweimal eine ausreichende Stuhlentleerung.

Objektiv: Mäßig kräftiger junger Mann von reduziertem Ernährungszustand (48,6 kg gegen 60 in gesunden Tagen). An Mund, Zunge und Rachenorganen k. Bes. Auch Brustorgane gesund.

Am Abdomen ziemlich stark gespannte Bauchdecken, jedoch nirgends eine abnormale Resistenz. Auch der Magen nicht sonderlich druckempfindlich. Untere Magengrenze etwa eineinhalb Querfinger oberhalb des Nabels. Bei der Magenfunktionsprüfung nüchtern ausgesprochene Retention, reichlich Milchsäure, keine Salzsäure, Gesamtacidität 119. Mikroskopisch Hefepilze.

Sehr spärlicher Urin (ca. 300 ccm) spez. Gew. 1031, Indican positiv.

16. IX. Trotz Magenausspülung und entsprechender Diät objektiv keine Veränderung. Stets Retention. Körpergewicht von 48,5 auf 46,6 kg zurückgegangen.

Wegen der Pylorusstenose zur Operation ungeheilt nach der chirurgischen Klinik verlegt.

Weiterer Bericht der chirurg. Klinik zu Breslau:

Am **18. IX. 02.** Gastro-Enterostomie. Dabei fand sich etwa 3 fingerbreit vor dem Pylorus eine ringförmige schwere Stenose.

Am **9. X. 02.** Geheilt entlassen. 12 Pfund zugenommen, volles Wohlbefinden.

Aus den vorstehenden Berichten ergibt sich, daß es sich in unseren Fällen fast ausnahmslos um Vergiftungen mit der als rauchende Salzsäure bezeichneten wässrigen Lösung handelt. Diese ist als Handelsware meist 30–40%; gewöhnlich ist sie mit Eisen, Arsen und Antimon verunreinigt — Beimengungen, denen aber bei der Pathogenese der akuten Vergiftungserscheinungen keine wesentliche Bedeutung zukommt. Es ist jedoch zu beachten, daß in Selbstmordversuchen dieser rauchenden Salzsäure manchmal noch ein anderes Gift hinzugefügt wird (in Fall V z. B. die abgeschabten, aber wahrscheinlich wenig toxischen Köpfchen von Streichhölzern). Als letale Dosis der handelsüblichen rauchenden Salzsäure wird von Jaksch-Erben 10–15 Gramm angenommen; die Autoren fügen jedoch hinzu, daß manchmal noch Dosen bis zu 60 Gramm vertragen werden.

In den meisten Fällen akuter Salzsäurevergiftungen ist die Bestimmung der getrunkenen Dosis mit ähnlichen Schwierigkeiten verbunden, wie wir sie bei der akuten Sublimatvergiftung ausführlich geschildert haben. Bei den auf Verwechslung der Flüssigkeit beruhenden Salzsäurevergiftungen wird fast stets nur „ein Schluck" genommen. Ist er allerdings „kräftig", kann er, wie der 2. Fall beweist, durchaus zu einem tödlichen Ausgang genügen. Der 49 Jahre alte Potator, der aus Versehen nur „einen kräftigen Schluck" roher Salzsäure genommen hatte, starb bereits 12½ Stunden nach der Giftaufnahme, obwohl er schon 2 Stunden nach der Intoxikation in klinische Behandlung getreten war. Trinker scheinen überhaupt gegen solche akuten Säurevergiftungen sehr wenig widerstandsfähig zu sein. In unsern 9 Fällen nahmen nur 2 einen tödlicheu Ausgang, und beide letale Fälle betrafen Potatoren. Im 1. Fall, wo ein 27 Jahre alter Arbeiter angeblich nur 2 Eßlöffel roher Salzsäure zum Suicid benutzte, ist die außerordentliche Schwere und Ausdehnung der örtlichen Verätzungen

gegenüber anderen günstig verlaufenen Fällen, die annähernd gleiche, ja noch höhere Dosen zu sich genommen haben, recht auffallend.

Die geringe Zuverlässigkeit der subjektiven Angaben über die aufgenommene Giftdosis wird durch die Fälle 3 und 7 gut illustriert. In Fall 3 hat das 14 Jahre alte Dienstmädchen angeblich „2 große Schlucke" roher Salzsäure aus einer Putzflasche getrunken. Wesentliche, subjektive Störungen und vor allem objektive Veränderungen konnten jedoch nicht nachgewiesen werden. An der Mundschleimhaut fehlten jegliche Verätzungsstellen; es kam nicht zu Halsschmerzen oder Brennen in der Speiseröhre oder Magengegend. Schluckbeschwerden waren gleichfalls nicht vorhanden. Der Fall kann wohl nur so erklärt werden, daß das Mädchen in einem mehr theatralischen Selbstmordversuch überhaupt keine rauchende Salzsäure oder nur eine ganz verdünnte Lösung getrunken hat. Genau das umgekehrte Verhalten zeigt der 7. Fall. Das 17 Jahre alte Dienstmädchen erklärte, gegen Abend rohe Salzsäure getrunken, aber garnichts hinuntergeschluckt, sondern alles wieder ausgespien zu haben. Trotz alledem entwickelten sich schwere Folgeerscheinungen der akuten Säurevergiftung, vor allem eine Oesophagus- und Pylorusstenose, die einen operativen Eingriff notwendig machten!

Die nächsten Folgen der akuten Salzsäurevergiftung sind meist starke, mitunter sogar quälende Schmerzen im Rachen, die beim tatsächlichen Hinunterschlucken der Säure weiter auf die Gegend der Speiseröhre und den Magen übergreifen. Die heftigen, brennenden Magenschmerzen gehen gewöhnlich mit großer Druckempfindlichkeit bei stark gespanntem Leibe einher. Gewöhnlich kommt es auch sofort zum Erbrechen gelblich-schleimiger, sehr stark Salzsäure-haltiger Massen. In der Mundhöhle sieht man vielfach nur eine akut einsetzende Rötung und Schwellung. Die Lippen und das Gesicht sind gewöhnlich

von umschriebenen Aetzwirkungen frei. Gröbere Aetzstellen, die nur gelegentlich vorhanden sind, zeigen sich manchmal in den hinteren Abschnitten der Mundhöhle als grau-weiße Stellen. Nur mitunter sieht man fleckförmige Rötungen an Wangen und Lippen sowie leichte Schwellung der letzteren.

Hat sich der Patient „verschluckt" oder erhebliche Mengen Salzsäuregas gleichzeitig eingeatmet, so können sich auch Schmerzen in Kehlkopf und Trachea entwickeln. Wenn diese Schmerzen sich mit Druckempfindlichkeit der Kehlkopfgegend vergesellschaften, muß man mit der Möglichkeit eines akut einsetzenden Glottis ödems rechnen und den Kranken besonders scharf überwachen. Ein Beispiel hierfür ist Fall 8, in dem sich noch am Tage der Vergiftung eine Tracheotomie als notwendig erwies. Für die gelegentliche, außerordentliche Schwere der Verätzungen des Kehlkopfs, der Trachea und Bronchien, ist Fall 1 ein lehrreicher Beleg. Bei der Autopsie des Patienten, der angeblich nur 2 Eßlöffel roher Salzsäure zum Suicid benutzt hatte, fanden sich u. A. Oedem und Epithelverschorfungen im Kehlkopfeingang, sowie ausgedehnte Aetznekrosen auf der Tracheal- und Bronchialschleimhaut.

Gröbere sonstige Krankheitserscheinungen pflegen im Frühbild der akuten Salzsäurevergiftung zu fehlen — von der ziemlich häufigen, aber gutartigen und meist geringen Albuminurie vielleicht abgesehen. Prognostisch ungünstig ist die gelegentlich stärkere Mitbeteiligung des Zentralnervensystems. Sie kann sogar das Krankheitsbild vollkommen beherrschen, sodaß die lokalen Aetzwirkungen in den Hintergrund treten (vor allem Bewußtseinstrübung, Kollaps und Krämpfe). Die Rückwirkungen auf das Zentralnervensystem sind in vielen Fällen auch für den raschen tödlichen Ausgang der akuten Salzsäurevergiftung mitverantwortlich. In andern Fällen freilich ist die gleichzeitige Verätzung des oberen Ab-

schnittes des Respirationstractus, vor allem des Kehlkopfes und der Trachea, die bedrohlichste Vergiftungsfolge. Jedenfalls erfolgt ein tödlicher Ausgang, wie auch unsre beiden letalen Fälle beweisen, bei der akuten Salzsäurevergiftung gewöhnlich binnen 24 Stunden. Ist diese Zeit überstanden, so blieben die Patienten gewöhnlich am Leben. Psychische Störungen — von der Bewußtseinstrübung abgesehen — sind vielfach nicht durch die Salzsäure an sich bedingt. Im Fall 2 kam es z. B. zu Delerien mit Flockenlesen, die durchaus den alkoholischen entsprachen. Der Mann war tatsächlich Potator strenuus. In andern Fällen liegen Psychosen vor, die zu dem Selbstmordversuch Anlaß gegeben haben. Im Fall 5 bestanden z. B. im klinischen Bilde ausgesprochene Beeinträchtigungsideen und außerdem schwere psychische Depressionen — geistige Störungen, welche die Ueberführung der vermutlich schon längst psychopathischen Person in die Irrenanstalt notwendig machten.

Die bekannten Spätfolgen der akuten Salzsäurevergiftung sind Oesophagus- und Pylorusstenosen. Nach v. Jaksch sollen sich solche Stenosen nur relativ selten entwickeln. In unsern Fällen ist dies jedoch nur insofern zutreffend, als schwere secundäre Verengerungen der Speiseröhre nach dem Trinken roher Salzsäure tatsächlich viel seltener sind, als nach andern schweren Säuren- oder Laugenvergiftungen. Im Gegensatz dazu sind schwere Pylorusstenosen relativ häufig. Wir haben sie in 4 Fällen beobachtet. Zieht man von der Gesamtzahl unserer Beobachtungen die beiden rasch tödlichen Fälle 1 und 2 sowie die ganz unsichere Beobachtung No. 3 ab, und berücksichtigt man ferner, daß wir über den weiteren Krankheitsverlauf von Fall 5 nichts in Erfahrung bringen konnten, so ergibt sich, daß schwere Pylorusstenosen, die ein operatives Eingreifen notwendig machten, in mindestens $^2/_3$ der nicht tödlichen Fälle aufgetreten sind.

Die Tatsache, daß nach akuten Salzsäure-

vergiftungen schwere Oesophagusstenosen relativ selten, während Pylorusverengerungen relativ häufig sind, hängt wohl damit zusammen, daß auch die konzentrierte Salzsäure nur bei längerem Kontakt mit Haut und Schleimhaut tiefere Aetzwirkungen entfaltet. Im Gegensatz zu anderen Säuren entstehen ja auf der äußeren Haut unter Salzsäureeinwirkungen bei nicht allzu langer Berührung nur Rötungen, keine besonderen Verätzungen. Gleiches gilt im wesentlichen für die allerdings empfindlicheren Schleimhäute. Die Säure passiert den Oesophagus viel zu rasch, um dort stärkere Aetzwirkungen zu entfalten. Sie bleibt jedoch im Magen vor allem in der Pylorusgegend längere Zeit liegen, und deshalb kommt es gerade hier zu gröberen Verätzungen und den secundären narbigen Verengerungen. Auch im Magen sind jedoch die lokalen Aetzwirkungen der Salzsäure, die sich, wie Fall 1 beweist, in geringerem Grade auch auf den oberen Abschnitt des Duodenums erstrecken können, allerdings nur ausnahmsweise so hochgradig, daß Perforationen zustande kommen.

Hinsichtlich der Therapie der akuten Vergiftung mit Salzsäurelösung hat Prof. Müller, wie dies auch im Fall 8 zum Ausdruck kommt, im Laufe seiner Erfahrung einen Standpunkt eingenommen, der von den üblichen Vorschriften der Lehr- und Handbücher wesentlich abweicht. Bei allen akuten schweren Säure- und Laugenvergiftungen soll man von vornherein die **Frühoperation** in Erwägung ziehen!

Wenn die Patienten über starke Schmerzen im Rachen, vor allem aber in Speiseröhre und Magen klagen, und wenn der Magen bei gespanntem Leibe äußerst druckempfindlich ist, muß man mit schweren Aetzwirkungen der getrunkenen Flüssigkeit rechnen. Bei eiligem, energischem Spülen mit der Magensonde liegt namentlich bei Patienten, die sich wegen der starken Schmerzen oder aus Suicidabsichten gegen die Sondierung wehren, die Möglichkeit einer schweren Schädigung der verätzten Oesophagus-

schleimhaut durch die Sonde sehr nahe. Wiederholt sind, vor allem nach Laugenverätzungen, solche Perforationen mit secundärer tödlicher Mediastinitis beobachtet worden. Macht man jedoch die Frühoperation in Gestalt der Laparotomie mit nachfolgender **Jejunostomie** oder **Gastrostomie** so gelingt es zunächst, durch Freilegung und eingehende Besichtigung des evtl. schwer verätzten Magens etwaigen Spontanperforationen vorzubeugen. Es kann sich außerdem empfehlen, von einer Gastrostomiewunde aus nochmals sorgfältig den Magen zu spülen. Die frühzeitige Jejunostomie hat weiterhin den Vorzug, daß sie die verätzten Zufuhrwege der Nahrungsmittel, vor allem Speiseröhre und Magen, ruhig stellt und gleichzeitig von vornherein eine ausreichende Ernährung der Patienten garantiert. Die Kranken kommen bei den akuten schweren Säure- und Laugenvergiftungen im Ernährungszustande meist rasch und erheblich zurück. Anfänglich können sie schon wegen der Schmerzen und aus therapeutischen Rücksichten nur wenig flüssige Nahrung genießen, und später ist eine ausreichende Ernährung durch die secundären Stenosen im Oesophagus und in der Pylorusgegend in Frage gestellt. Wird — wie im Fall 8 — rechtzeitig operiert, so leidet der Ernährungszustand nur wenig. Der Patient wird natürlich durch die Nahrungsaufnahme bei groben Verätzungen in Rachen und Speiseröhre schon durch die secundären, peristaltischen Kontraktionen und lokalen Druckwirkungen von Nahrungspartikeln, die die Speiseröhre passieren, erheblich gefährdet. Solche oft schwer und tiefgreifend veränderte Organe bedürfen möglichst der Ruhestellung. Diese gelingt am besten durch die Jejunostomie, evtl. bei ganz vorherrschender Beteiligung des Oesophagus auch durch die Gastrostomie. Auch die subjektiven Beschwerden in Rachen und Speiseröhre werden dadurch gemildert.

In Fällen von Salzsäurevergiftungen, bei denen die stenosierenden Aetzwirkungen im Magen nicht sehr tiefgreifend sind und sich im Oesophagus weniger geltend

machen, als in der Pylorusgegend, wird es sich natürlich empfehlen, zunächt fleissig, aber vorsichtig zu spülen und hierzu weiche Sonden zu benützen. Trotz alledem muß man auch hier die frühzeitige Jejunostomie im Hinblick auf die große Häufigkeit der secundären Pylorusstenosen in Erwägung ziehen, evtl. wird man dann später von der Laparatomie-Wunde aus die Gastroenterostomie anschließen. Bei Schwefelsäure- und Laugenvergiftungen ist aber die verätzte Schleimhaut vielfach derart morsch, daß man durch solche eilige Sondenspülungen gelegentlich mehr schaden als nützen kann. Deshalb wird von vielen Seiten bei allen Schwefelsäure- und Laugenverätzungen die übliche Magenspülung widerraten. Wir selbst vertreten die Auffassung, daß es in allen solchen Fällen akuter, schwerer Laugen- und Schwefelsäurevergiftung zweckmäßig ist, schon mit Rücksicht auf die Spontanperforationen des Magens und der Speiseröhre, sowie auf die Gefährdung der Speiseröhre durch das so schmerzhafte Schlucken von Nahrungsmitteln und Flüssigkeiten die geschilderte Frühoperation (Laparatomie mit eingehender Besichtigung des Magens und nachfolgender temporärer Jejunostomie oder auch Gastrostomie) vorzunehmen (vergleiche auch die Kapitel über Schwefelsäure- und Laugenvergiftungen!)

In dem oben erwähnten Fall 8 wurde zu einer Zeit operiert, in der wir von dem früheren konservativen Verfahren in der Behandlung der akuten Säure- und Laugenvergiftungen allmählich zur Frühoperation übergingen. Wir traten damals für die frühzeitige Gastrostomie ein mit Rücksicht auf die vorwiegenden Oesophagusstenosen und auf die Aussicht, die stenosierende Speiseröhre späterhin von der Magenwunde aus sondieren und dilatieren zu können. Wir müssen es jedoch im Hinblick auf die Häufigkeit secundärer Pylorusstenosen gerade bei der Salzsäurevergiftung für zweckmäßiger halten, anstelle der Gastrostomie zunächst eine Jejunostomie zu machen. Vielleicht kann man auch

die Entscheidung der Frage, ob eine Gastrostomie oder Jejunostomie vorzunehmen ist, bei allen schweren Säure- und Laugenvergiftungen vom Operationsbefund am Magen abhängig machen. Fehlen gröbere, tiefgreifende Veränderungen in der Pylorusgegend, so wird man im Hinblick auf die spätere dilatierende Sondierung der Speiseröhre von der Magenwunde aus sich vielleicht eher zur Gastrostomie als zur Jejunostomie entschließen.

III. Schwefelsäurevergiftung.

Sie ist nach von Jaksch die häufigste Säurevergiftung. In unserem Material kommt sie jedoch in der Häufigkeits-Scala erst an 2. Stelle (vergl. Seite 21).

Nur ausnahmsweise liegen Vergiftungen mit reiner Schwefelsäure vor. Mitunter ist die offizinelle, ungefähr 16%ige Schwefelsäure für die Intoxikation verantwortlich, in der großen Mehrzahl jedoch die in Deutschland handelsübliche rohe oder rauchende 94—96%ige Schwefelsäure, die im Volke als „Vitriol-Oel“ bezeichnet wird und unter gewissen Beschränkungen von Apotheken und Drogerien an das Publikum abgegeben werden darf. Im Haushalt werden als Metallputzmittel entweder hochprozentige, rauchende Schwefelsäuren oder größere Verdünnungen derselben benutzt. In Berlin soll als „Messingputzwasser“ eine „Oleum“ genannte, ca. 20—40% verdünnte Schwefelsäure Verwendung finden. In Marburg wird als Metallputzmittel ein 66⅔%iges Vitriol in den Drogerien verkauft.

Wir verfügen über folgende 5 Eigenbeobachtungen von akuter Schwefelsäurevergiftung:

Fall I. Hedwig M., 20 J. altes Dienstmädchen aus W. Aufgenommen in die med. Klinik am 6. III. 1909, am gleichen Tage verlegt zur Frühoperation nach der chir. Klinik.

Pat. wird um 3¾ nachmittags bei freiem Bewußtsein, aber in sehr verwahrlostem Zustand von einem Schutzmann nach der Klinik verbracht. Nach ihren im übrigen wenig Vertrauen er-

weckenden Angaben soll ihr heute Nacht ihr Begleiter eine **schwarze Flüssigkeit** in den Mund gegossen haben. Darauf sei sie ohnmächtig geworden. Weitere Einzelheiten wisse sie nicht.

Nach der Aufnahme sofortige Magenspülung (kein Inhalt).

Es handelt sich um ein großes, kräftig gebautes und sehr gut genährtes Mädchen. Gesichtsfarbe gerötet.

Die Lippen trocken, rissig, ödematös, die Lippenschleimhaut innen stark entzündlich geschwollen, sehr schmerzhaft und weißlich verfärbt. Vor allem an der Unterlippenschleimhaut zahlreiche kleine Ulcera mit weißlichen Rändern. Hochrot und geschwollen ist auch das Zahnfleisch. Die Zunge ist oben weißlich belegt, an der Unterseite stark geschwollen. Starke Speichelsekretion. Untersuchung des Rachens wegen der großen Schmerzhaftigkeit äußerst erschwert. Man sieht jedoch die hochrot gefärbten und geschwollenen Gaumenbögen nebst Uvula. Links einige stecknadelkopfgroße Defekte, rechts eine etwas größere hochrote Ulceration. Laryngoskopische Untersuchung nicht möglich.

Am Hals ist die Zungenbein- und Submaxillargegend recht schmerzhaft.

Lunge und Herz o. Bes., nur etwas beschleunigte Atmung und bei kräftigem sowie regelmäßigem Puls rasche Herzaktion.

In der Magengegend schon spontane Schmerzen; heftige Schmerzen auch im Verlauf der Speiseröhre.

Leib zwar nicht aufgetrieben, aber äußerst druckempfindlich; keine Bauchdeckenreflexe.

Gegen 1/26 einmaliges Erbrechen (Schleim, neutral reagierende Flüssigkeit, Speichel).

Nachträglich wird festgestellt, daß die Flasche, aus der die „schwarze Flüssigkeit stammte", concentrierte Schwefelsäure vom specifischen Gewicht 1808 enthielt.

Bereits am Abend des Aufnahmetages in der chirurgischen Klinik: Jejunostomie. Vorübergehende Fiebersteigerung am folgenden Tage, kein Eiweiß: 20 Gramm Natrium bicarbonicum in Wasser gelöst wird durch die Darmfistel eingegossen.

Am **9. IV.** trotz vorsichtiger Diät Erbrechen; der Fistelschlauch in der Nacht spontan herausgetreten, ohne daß die Wiedereinführung gelingt. Von neuem Operation: Der Dünndarmteil, an dem die Jejunostomie gemacht wurde, wird reseciert, dann Enterostomie mit anschließender Gastroenterostomie.

18. IV. dauerndes Wohlbefinden.

1. V. Intercurrente, akute Appendicitis, deshalb nach-

mittags Appendektomie: stark entzündeter Wurmfortsatz mit Eiter in der Bauchhöhle.

8. VI. Patientin mit kleiner Fistel von der Blinddarmoperation entlassen. Die Gastroenterostomie funktionirt gut. Von der früheren Schwefelsäurevergiftung keine gröberen Beschwerden mehr.

Fall II. Richard H., 54 J. alter Schleifer aus B. Aufnahme in die med. Klinik am 6. VIII. 1903. Entlassung als gebessert am 7. VIII. 1903.

Kam am 6. VIII. vormittags betrunken in die Poliklinik, wurde deshalb abgewiesen. Abends 8 Uhr — noch betrunken wiederum in die Klinik — trank hierbei vor den Augen der Wärterin etwa 20 ccm Flüssigkeit aus einem Fläschchen, das **15%ige Schwefelsäure** enthielt (spätere Analyse).

Sofortige Magenausspülung, auch mit Magnesia usta — Aufschwemmung.

Befund: Nur ganz geringe Verätzungen an den Lippen, Schlucken gut, nicht sonderlich schmerzhaft, keine Magenbeschwerden, auch sonst keine Bes. Schon am nächsten Tage beschwerdefrei entlassen.

Fall III. Wilhelm K., 33 J. alter Schneider aus B. Aufnahme am 7. Dezember 1900, geheilt entlassen am 18. Dezember 1900.

Vorgeschichte: Potator strenuus; in letzter Zeit gelegentlich Tobsuchtsanfälle. Heute nachmittag Suicidversuch; **trank mit Bier gemischtes Vitriol.** Sofort heftige Schmerzen und mehrmals reichliches Erbrechen ohne Blutbeimengung. Durch sofort hinzugezogenen Arzt Magenspülung und Magn. usta.

Befund: Schlecht genährt, blaß, tiefliegende dunkelumränderte Augen.

Auf Unterlippe links weißer Fleck. Ganze Mundschleimhaut „wie mit einem weißen Hauch bedeckt". Auf der Zunge eine Einmarkstück-große Excoriation. Auf Gaumenbögen und Uvula fleckförmige, wenig tiefgreifende Schleimhauterosionen. Pharynx, Atmung frei. Lebhafter und schmerzhafter Würg- und Brechreiz. Lungen o. B., ebenso Herz; keine Pulsbeschleunigung. Leib leicht eingezogen, Epigastrium sehr druckempfindlich; Erbrechen kleiner Mengen grünlich-dunkler Flüssigkeit.

Urin stark sauer, eiweißfrei.

Therapie: Eisblase, Eispillen, Eismilch, Morphium.

8. XII. Schmerzen in Kehlkopf und Magengegend, Schleimhaut-

erosionen stark gerötet. Laryngoskopisch; weiße, nekrotische Stellen am Zungengrund und Epiglottis.

Mehrfaches Erbrechen bräunlich-grünlicher Flüssigkeit.

11. XII. Deutliches Abheilen der Erosionen.

18. XII. Völlig frei von Beschwerden und mit ungestörtem Schluckakt entlassen.

Nach einer späteren brieflichen Mitteilung (1. X. 1909) des Patienten wurde er am **15. I. 1901** anscheinend zur Gastroenterostomie in die chirurgische Klinik aufgenommen. Nach der glücklich verlaufenen Operation war das weitere Befinden im wesentlichen gut. Die Mitteilung des Patienten lautet darüber: „ . . . nur muß ich verschiedene Speisen meiden, fettes Fleisch, Sauerkraut, Käse und Kuchen und alle sonstigen Speisen, die mit Butter bereitet werden. Ebenso ist es mir unmöglich Tee zu trinken. Da empfinde ich ein Gefühl der Leere mit darauffolgendem Heißhunger. Mitunter kommt plötzlich ein solcher Heißhunger über mich, daß mir sämtliche Glieder zittern und der Schweiß nur so von mir rinnt und ich kaum imstande bin einen Schritt zu gehen." Im Jahre 1903 anscheinend rechtseitiges Lungenempyem mit nachfolgender Operation und Fistelbildung. Schon einmal als 4jähriger Knabe „Pleuritis mit späterem Eiterergu ß."

Fall IV. Ida W., 19 Jahre altes Dienstmädchen aus B.

Aufnahme in der med. Klinik am 18. Januar 1906.

Tod daselbst am 26. Januar 1906.

Vorgeschichte: Bis jetzt im wesentlichen gesund.

Am 17. Januar 1906 abends Suicidversuch angeblich infolge schwerer Beleidigung der Dienstherrschaft. Trank ½ **Flasche Vitriol** mit gleichen Teilen Wasser verdünnt. Sofort Erbrechen; erst am nächsten Tage Erkrankung durch Dienstherrschaft bemerkt, die ihr dann Tee zu trinken gaben. Vom Arzt sofort der Klinik überwiesen (etwa 20 Stunden nach dem Suicidversuch).

Bei der Aufnahme starkes Brennen in der Speiseröhre, heftige Leibschmerzen.

Objektiv: blaß, sehr mager (nur 39 kg!). Subnormale Temperatur. Weder an Lippen, noch an Zunge und Gaumen deutliche Verätzungsspuren, nur an der linken Seite der Zunge kleiner Epitheldefekt.

Brustorgane o. Bes.; Puls jedoch klein, wenig gespannt, etwas frequent.

Leib in der Magengegend leicht aufgetrieben, stark gespannt, überall stark tympanitischer Schall und überall Druck-

empfindlichkeit. Bald nach der Aufnahme Erbrechen (anscheinend der genossene Kamillentee), schwach sauer reagierend, weder Schleim noch Blutgehalt.

20. I. Seit der Aufnahme heftiges Erbrechen (14mal) das gallisch gefärbt ist, sauer reagierend, ohne freie Salzsäure.

Häufig Singultus; große motorische Unruhe. Urin auch jetzt frei von Eiweiß und Zucker.

21. I. Bisherige Behandlung mit Breiumschlägen, Nährklystieren, Injektion von physiologischer Kochsalzlösung, Kampfererbrechen nachgelassen, ebenso die Druckempfindlichkeit des Leibes; das Erbrochene reagiert jetzt neutral bis schwach alkalisch.

22. I. Das Erbrochene hat jetzt gelblich-roten Bodensatz, darüber braunrote, alkalische, stark opalescierende Flüssigkeit von etwas fäkulentem Geruch. Blutproben negativ. Gesamtmenge des Erbrochenen seit der Aufnahme zwischen 500—1100 ccm täglich.

23. I. Starke psychische Unruhe, Körpergewicht von 39,0 auf 39,5! — Morphium, Cocain.

24. I. Aeußert neue Suicidgedanken. Leib heute stark aufgetrieben, jedoch nirgends druckempfindlich oder gedämpft. Urin eiweißfrei, Stuhl o. Bes.

25. I. Schmerzen in der Speiseröhre, verlangt die Morphiumspritze und Cocain, schlechter Puls.

Im heutigen Erbrochenen sicher Dünndarminhalt (Gallenfarbstoff positiv). Mikrosk. Plattenepithel, Leucocyten, Bakterien, Fetttröpfchen, Detritus, Phosphatkristalle.

Auf Einlauf weiche Entleerung. Haemoglobin 100%; Leucocyten 29000.

26. I. Im Anschluß an Erbrechen ganz überraschender Exitus. Wurde gerichtsärztlich obduziert; Sektionsprotokoll leider nicht zu erhalten.

Fall V. Ida W., 20 Jahre altes Dienstmädchen aus B.

Aufnahme in der mediz. Klinik am **20. März**. Verlegt nach der chirurgischen Klinik am 1. Mai 1903, gestorben am 16. Mai 1903.

Vorgeschichte: Die zuvor stets gesunde Patientin wurde am 20. März 1903, anfänglich jede Auskunft verweigernd, zwischen 8 und 9 Uhr vormittags in ihrem Bette von der Dienstherrschaft mit Mundverätzungen aufgefunden. Am Fensterbrett eine angeblich **Vitriol** enthaltende Giftflasche. Schon vor der Ankunft des Arztes, der wegen des bedenklichen Zustandes die schleunige Ueberführung in die Klinik anordnete, Trinken von aufgelöster Kreide und mehrerer Tassen Milch. Daraufhin Erbrechen reichlicher, blutiger Flüssigkeit.

Befund: (bei der erst nachmittags in die Klinik eingelieferten Patienten):

Subjektiv: Sehr heftige Schmerzen in Mund, Hals und Magengegend, die sich beim Versuch zu sprechen und vor allem beim Schlucken außerordentlich steigern.

Objektiv: Mäßiges Fieber (38,2); keine Benommenheit.

Im Gesicht, besonders in der Mundgegend, zahlreiche stecknadelkopfgroße bis doppelt-linsengroße rote Flecken (von Flüssigkeitsspritzern des früher Erbrochenen herrührend). Auf der Zunge grau-weißer Aetzschorf, Uvula geschwollen, gerötet. Zwischen den Gaumenbögen beiderseits starke Verätzungen. Auf der Schleimhaut der hinteren Rachenwand ebenfalls Aetzschorf.

Stridor; Druck auf Kehlkopf sehr schmerzhaft, Laryngoskopie unmöglich.

Brustorgane o. Bes. (nur sehr frequenter Puls 140).

Leib in der Magengegend ungemein druckempfindlich; zeitweise sehr schmerzhaftes Erbrechen blutig gefärbter Flüssigkeit.

Bisher keine spontane Urin- und Stuhlentleerung; cathet. Urin frei von Eiweiß und Blut. Gesamtacidität 16. — Keine Schwangerschaft.

Therapie: Kalkwasser, Magn. usta, Morphium, Cocain.

Weiterer Verlauf: 21. III. zweimal Erbrechen unter heftigen Schmerzen, ungemein schmerzhaft auch Druck auf Kehlkopf und Magen; Unfähigkeit zu Schlucken und zu sprechen. Urin frei, Nährklystiere.

27. III. Rückbildung der Entzündung in Mundhöhle und Rachen; auch Schmerzen geringer, Milch in kleinen Portionen geschluckt und gut vertragen.

2. IV. Kleines beim Schlucken sehr schmerzhaftes nach links übergreifendes Rachengeschwür hinter der Uvula; nur noch geringe Druckempfindlichkeit der Magengegend.

8. IV. enorme Salivation (1—2 Speigläser voll pro die).

11. IV. Salivation fortdauernd. — Pat. kann Griesbrei und Schabefleisch schlucken.

16. IV. Schmerzhafte Drüse am linken Unterkieferwinnkel.

21. IV. Enorme Salvation fortdauernd. Anfall von Beängstigung und schmerzhaftem Brennen in dem noch druckempfindlichen Epigastrium.

23. IV. Oesophagusstenose (für 2,5 mm Sonde nicht durchlässig.

25. IV. Auch mit noch feineren Sonden keine Passage

mehr. Sehr starke Schleim- und Speichelproduktion (täglich fast ½ Liter).

29. IV. Stenose jetzt auch für Flüssigkeit fast undurchgängig. Die früher subnorm. Temp. jetzt normal.

Bei system. Sondierung und Röntgenbild (Wismutemulsion) die Verengerung in Höhe des unteren Kehlkopfendes.

Stete Obstipation. Einläufe. Geringe Harnmenge.

Bisher nur unwesentliche Körpergewichtsabnahme.

Am **1. V.** Verlegung nach der chirurgischen Klinik.

Weiterer Bericht der chirurgischen Klinik:

Am **2. V.** Gastrotomie unter Schleich'scher Anaesthesie.

3. V. Wegen Verdachtes auf Perforationsperitonitis Laparotomie.

7. V. Rechts hinten unten Dämpfung; Temperatur 39,2, Puls 150.

16. V. Klinisches Bild der eitrigen Peritonitis; Pneumonie; Exitus!

Die Sektion ergab eine diffuse eitrige Peritonitis mit reichlichem Exudat.

Die ganze Speiseröhre war ausgedehnt verätzt; fast die ganze Schleimhaut fehlte. In Höhe des Kehlkopfeingangs eine Striktur. Am Magen schwere Verätzung der kleinen Curvatur. Milz mit Magen verwachsen; die Magengegend hier nur einige Milimeter dick.

Auszug aus dem **Sektionsprotokoll** (path. anat. Institut zu Breslau):

Zungen- und Rachenschleimhaut blaß, glatt, ohne jede Veränderung, auch an Rachen und Tonsillen nirgends Verätzungen. Sehr starke Oesophagusstenose, sodaß es nur gelingt, einen weiblichen Katheter in den Anfangsteil hineinzuschieben. — Alsbald unter der Epiglottis beginnt eine hochgradige Veränderung der Oesophagusoberfläche, indem 2 cm unterhalb des Aryknorpels keine Schleimhaut mehr vorhanden ist. An ihrer Stelle sieht man eine aus sehr derben Faserzügen bestehende, strahlige Narbe, welche sich zirkulär auf der Oesophaguswand ausbreitet und an einigen Stellen bis tief in die Muscularis hineinragt. Auf dieses Narbengewebe, welches 58 mm lang ist, folgt eine Strecke, in deren Bereich sehr lange Bindegewebszüge leistenartig auf der Oesophagus-Innenfläche sich erheben. Hier ist überall die Innenfläche mit frischem Epithel überzogen, auch hier von derber Konsistenz, weiß, sehnig-glänzend. Hinauf zeigt bis zur Cardia hinab der Oesophagus ein gleichmäßiges Aussehen: Epithel fehlt hier durchweg. Auf der Oberfläche liegt ein feiner,

graugelber, schmieriger Belag, nach dessen Entfernung man sich alsbald auf der Muscularis befindet. Auch hier ist die Wand gleichmäßig verdickt, derb infiltriert. An der Cardia keine Verätzungen; Lumen von normaler Weite. Hier beginnen alsbald einige tiefe, strahlige Narben, die sich nach der großen Curvatur hinziehen. Im Fundusteil zeigt sich die Milz mit den oberen 2 Dritteln ihres medialen Randes mit dem Magen fest verwachsen; daselbst ist das Netz angeheftet und fest verwachsen. Längs der großen Curvatur wird jetzt der Magen eröffnet: es findet sich 2 cm unter der Cardia direkt an der großen Curvatur und zwar dort, wo die Milz mit dem Magen verklebt ist, ein länglich-ovaler Defekt in der Magenwand, welcher Schleimhaut und Muscularis durchsetzt. Derselbe hat eine Tiefe von 2—3 mm und reicht mit den unterminierten Rändern genau so weit in der Magenwand, als außen Netz und Milz mit jener verklebt sind. Der Magen wird in der großen Curvatur weit eröffnet, und es hört jetzt der vorhin erwähnte Bezirk, in dessen Bereich sich narbige Einziehungen befinden, 12 cm unterhalb der Cardia auf. Die über der Magenwand sehr stark geschwulstete Schleimhaut ist verdickt, leicht gerötet. — Pankreas: Frei, derb, von sehr heller Farbe, fast weiß, anscheinend ohne Veränderungen.

Es handelt sich also in allen diesen Eigenbeobachtungen wiederum um Suicidfälle. Nur bei dem 20 Jahre alten Dienstmädchen H. M. konnte die Frage, ob Mord oder Selbstmordversuch vorliegt, nicht entschieden werden. Die Fälle verteilen sich in derselben Weise wie die Salzsäureintoxikationen auf Dienstmädchen (3) und Potatoren (2).

Die Tatsache, daß nur ausnahmsweise reine Schwefelsäure zum Selbstmordversuch benutzt wird, kommt auch in unseren Fällen zum Ausdruck. In Fall 2 diente die offizinelle 16%ige Schwefelsäure zum Suicidversuch, in allen übrigen Eigenbeobachtungen das handelsübliche Vitriol. Es wurde teils rein, teils verdünnt mit Wasser oder Bier — der letztere Modus wurde von einem Potator gewählt — von den Patienten getrunken.

Die Gestaltung des klinischen Bildes hängt auch bei der akuten Schwefelsäurevergiftung im wesentlichen von der Konzentration, von der Menge und der Verweildauer des Giftes am Orte der

Aetzwirkung ab. Von großer Bedeutung ist auch der Füllungszustand des Magens: Die Aetzwirkung ist „nüchtern" am größten und nimmt mit zunehmender Magenfüllung ab. Waren größere Mengen Speisebrei schon vor dem Suicidversuch im Magen vorhanden, so ist zudem die „Selbstspülung" durch das eintretende Erbrechen nach der Giftaufnahme viel ergiebiger. Dieses reaktive Erbrechen bedingt gleichzeitig eine günstige Ausspülung der Speiseröhre, wenn durch den schon vor der Giftzufuhr vorhandenen Mageninhalt die getrunkene Säure genügend verdünnt wurde. Andernfalls drohen durch die zurückströmende, wenig verdünnte Säure auch im Oesophagus erneute Aetzungen. Fall 5 illustriert deutlich die gelegentlich erheblichen Aetzwirkungen des Erbrochenen. Die Flüssigkeitsspritzer beim Brechakt verursachten im Gesicht, besonders aber in der Mundgegend stecknadelkopf- bis linsengroße Aetzflecken! — Die Angaben über die sogenannte letale Dosis der konzentrierten Schwefelsäure schwanken erheblich. Die tödliche Menge ist natürlich bei leerem Magen am geringsten; sie soll durchschnittlich etwa 4—5 ccm betragen.

Die Initalerscheinungen der akuten Schwefelsäurevergiftung bestehen zunächst wiederum in heftigen, brennenden Schmerzen in Mund, Schlund, Speiseröhre und Magen. Gleichzeitig macht sich ein starker Speichelfluß geltend. Gewöhnlich setzt auch nach kurzer Zeit Erbrechen ein; es kann die oft quälenden, spontanen Schmerzen, vor allem die Schlingbeschwerden noch erheblich verstärken!

Schon bei der ersten ärztlichen Untersuchung erkennt man vielfach die schweren Aetzwirkungen konzentrierter Schwefelsäure in der Lippengegend, an Kinn und Wange. An den Mundwinkeln erscheinen zuerst weißliche, dann mehr bräunliche und gelbliche pergamentartige Streifen. Die Lippen können schon im ganzen trocken, rissig und ödematös werden. Die Aetzstellen an Kinn und Wange

entstehen teils beim Trinken der Säure, teils infolge des reaktiven Erbrechens durch die noch stark sauren und ätzenden Massen (vergl. Fall 5). Auf der äußeren Haut verursacht nämlich das Vitriol rasch schmerzhafte, zunächst mehr weißliche, dann bräunliche Verschorfungen. Sehr bald kommt es auch zu reaktiven Entzündungen in der Umgebung und zu beginnender Abstoßung der nekrotischen Teile; nach tieferen Verätzungen können ausgedehntere Geschwüre mit späteren narbigen Schrumpfungen entstehen. In der Mundhöhle findet sich meist reichlich Sekret. Es stammt teils von dem starken Speichelfluß, teils von der entzündlichen Exsudation der Mundhöhlenschleimhaut. In schweren Fällen fließt das Sekret vielfach aus den Mundwinkeln heraus, gleichzeitig gibt es zu „schmerzhaftem Schlucken" Anlaß. Bei der Besichtigung der Mundhöhle kann sich eine diffuse, aber dann gewöhnlich mehr oberflächliche Verätzung dadurch zeigen, daß „die ganze Schleimhaut wie mit einem weißen Hauch bedeckt" erscheint (Fall 3). Die ganze Mundhöhlenschleimhaut, insbesondere aber das Zahnfleisch neigt zu intensiver entzündlicher Rötung und Schwellung. Kleinere lokale Aetzstellen zeigen sich gern an der Innenfläche der Unterlippe. Die Zunge ist weißlich oder gelbbräunlich belegt. Gleichzeitig kann es an ihrer Oberfläche zu lokalen Verschorfungen (Fall 1) und zu größeren secundären Excoriationen (Fall 3) kommen. Die genaue Rachenuntersuchung macht schon wegen der hochgradigen Schmerzhaftigkeit Schwierigkeiten. Gewöhnlich sieht man hochrote entzündliche Schwellungen von Gaumenbögen und Uvula und außerdem Streifen und fleckförmige lokale, später meist braungelbliche Aetzstellen. Eine Hauptquelle der Klagen der Patienten bildet der lebhafte und schmerzhafte Würg- und Brechreiz; er geht mitunter mit intensivem Durstgefühl (Fall 1 und 5), saurem und ätzendem Geschmack in der Mundhöhle, sowie Fortdauer der brennenden Schmerzen im „Rachen und Hals" einher.

Die Beteiligung des Oesophagus gibt sich schon durch die frühzeitigen, erheblichen Schmerzen im Verlauf der ganzen Speiseröhre kund. Für die Intensität, den diese Speiseröhrenverätzungen gerade beim Trinken konzentrierter Schwefelsäure erreichen können, ist der letale Fall 5 ein guter Beleg: die allgemeine Oesophagusstenose war hier so hochgradig, daß es nur gelang, einen weiblichen Katheter in den Anfangsteil der Speiseröhre einzuschieben. Fast die ganze Oesophagusschleimhaut fehlte! Röhrenförmige Teile der schwer verätzten Oesophagusschleimhaut können mitunter schon von Kranken ausgestoßen werden und auf die kommenden schwersten Stenosen hinweisen.

Die erste Magenerscheinung ist das schon erwähnte Erbrechen. Das Erbrochene erweist sich zunächst noch stark sauer; vielfach enthält es sehr reichlich Schleim und Speichel, manchmal ist es schon frühzeitig blutig gefärbt. Später kann das Erbrochene nur noch schwach sauer oder gar alkalisch sein trotz schwerer Säureintoxikation. Trotz zuvor fast „nüchternen" Magens kann auch die Menge des Erbrochenen auffallend groß sein. Abgesehen davon, daß reichlich Speichel, sowie schleimiges Sekret aus Mundhöhle und Oesophagus verschluckt wird, entsteht anscheinend eine starke reaktive, entzündliche Exsudation in den Magen selbst. Die verschluckten alkalischen Sekrete und die Exsudationen der Magenschleimhaut stumpfen allmählich die Säure ab und überwiegen schließlich sogar. So kommt es, daß man auch nach schweren Säureintoxikationen später ein alkalisches Erbrechen findet! Selbstverständlich muß man hierbei etwaige Darreichungen von Alkali und Magenspülungen in Rechnung ziehen. Auch sekundäre Blutungen aus der Magenschleimhaut durch Erosionen größerer Gefäße und hämorrhagische Exsudationen dürften für die auffällige Menge des Erbrochenen und die spätere alkalische Reaktion desselben mitverantwortlich sein. — Das Erbrochene muß stets sorgfältig nach abgestoßenen

Teilen der Magen- und Oesophagusschleimhaut abgesucht werden. Objektiv ist der Magen meist druckempfindlich, der Leib ist hierbei entweder schmerzhaft eingezogen oder etwas vorgewölbt. Jedenfalls sind die Bauchdecken gewöhnlich stark gespannt.

Der Respirationsapparat leidet teils durch das Einatmen der Dämpfe der unreinen Schwefelsäure, teils dadurch, daß etwas Flüssigkeit beim Vergiftungsversuch auch in den Kehlkopf gelangt. Schon geringe Mengen der Säure sind imstande, schwerste Reaktionserscheinungen auszulösen. Es kommt zu Erstickungsanfällen, zu dauernder schwerer Dyspnoe mit Angstgefühl und unter Umständen zu Glottisödem. Auf die laryngoskopische Untersuchung muß man schon im Hinblick auf die große Schmerzhaftigkeit und die starken reaktiven entzündlichen Schwellungen in Mund und Rachenhöhle gewöhnlich verzichten. Auf die Kehlkopf- und Trachealbeteiligung deutet aber vielfach schon die Schmerzhaftigkeit dieser Organe auf äußeren Druck hin.

Erhebliche sekundäre Nierenveränderungen wurden in unseren Fällen nicht beobachtet; v. Jaksch bezeichnet jedoch Nierenreizungen als nicht selten. In unseren Fällen fehlten jedenfalls Eiweiß, Zucker, sowie Blut! Die Urinmenge scheint allerdings gewöhnlich verringert zu sein; gleichzeitig erhöht sich das spezifische Gewicht (Mannkopff). Die Reaktion wirkt stark sauer.

Die meist auch rasch einsetzenden Rückwirkungen der akuten Schwefelsäurevergiftung auf das Zentralnervensystem bestehen in Ohnmachtszuständen, Bewußtseinstrübungen, ängstlicher Unruhe und Erregungszuständen. Bei der Pathogenese der psychischen Störungen muß man auch hier beachten, daß es sich nicht selten um Säufer (Fall 2 und 3) und von vornherein geistig abnorme Individuen handelt. Begleitsymptome der „Shockwirkung“ akuter Schwefelsäurevergiftungen sind gern subnormale Temperaturen, sowie ein sehr frequenter kleiner Puls.

Die Behandlung der akuten Schwefelsäurevergiftung ist bereits im vorigen Kapitel gestreift und hierbei die Forderung begründet, bei schweren Verätzungen mit konzentrirten Lösungen eventuell die Frühoperation, d. h. die **Jejunostomie** oder **Gastrostomie** vorzunehmen (vgl. S. 37 u. f.). Ein generelles Verbot von Sondenspülungen bei akuten Schwefelsäurevergiftungen ist jedoch nicht angängig. Die Schleimhautnecrosen hängen ja auch hier von der Konzentration, Menge und Verweildauer der Flüssigkeit am Orte der Aetzwirkung ab. Wurden verdünnte Lösungen getrunken, so sind sicherlich rasche und ausgiebige Sondenspülungen am Platze. Ein gutes Beispiel hierfür ist Fall 2: Hier trank ein 54 Jahre alter Potator in der Klinik, und zwar vor den Augen der Wärterin, etwa 20 ccm offizineller Schwefelsäure. Sofort wurde sorgfältig der Magen gespült, auch mit Zusatz von Magnesia usta zur Spülflüssigkeit. Magenbeschwerden blieben tatsächlich vollkommen aus; der Patient konnte schon am nächsten Tage beschwerdefrei entlassen werden.

Die rasche und sichere Entscheidung, ob verdünnte oder konzentrierte Lösungen der Schwefelsäure getrunken wurden, kann allerdings im Einzelfall sehr schwierig sein. Auf konzentrierte Lösungen müssen wir jedoch schließen, wenn sich an Lippen, Kinn und Magengegend, vor allem auch in Mundhöhle und Rachen umschriebene grau und weiße, oder gelblich-braune Verschorfungen finden. Hier kann es in der Tat schon mit Rücksicht auf die Gefährdung der Patienten durch das Sondieren zur Ruhigstellung der verätzten Organe besser sein so rasch als möglich die Frühoperation ausführen zu lassen. Zeigen sich hierbei schwere Aetzwirkungen am Magen, so wird man selbstverständlich an Stelle der Gastrotomie die Jejunostomie vornehmen. Ein gewisser Selbstschutz des Körpers kommt, wie der Fall 5 lehrt, allerdings auch bei sehr tiefgreifenden Necrosen der Magenwand durch die rasche Anlagerung von Nachbarorganen und Netz zustande. Die Möglichkeit einer raschen Frühoperation ist natürlich sehr von den

örtlichen Verhältnissen abhängig; man muß sie auch bei der Therapie in Rechnung zu ziehen. Wo Chirurg und Krankenhaus nicht zur Verfügung stehen und ein stundenlanger Transport des Patienten erforderlich wäre, wird man trotz der gelegentlichen Möglichkeit der Perforation in der Praxis immer wieder auf eine vorsichtige Sondenspülung auch nach dem Trinken von konzentrierter Schwefelsäure zurückgreifen. Schließlich bedeutet der schon von verschiedenen Seiten gemachte Vorschlag einer Frühoperation der akuten Schwefelsäure- und Laugenvergiftungen nicht ohne weiteres einen Verzicht auf sofortige, genügende Magenspülung. Man reicht bei akuter Schwefelsäureintoxikation dem Kranken schleunigst Milch, Eiweiß- oder Seifenwasser und verdünnte Sodalösungen, bis man das am meisten zu empfehlende Arzneimittel, die Magnesia usta, zur Hand hat. Auf keinen Fall darf der Arzt hierbei auf Sonde und Medikamente warten! Die einfache mechanische Spülung und Säureverdünnung mit Flüssigkeiten ist viel wichtiger, als die chemische Abstumpfung und Neutralisation der Säure. Wasser, Milch und Seifenwasser sind überall rasch erhältlich. Hat man keine Sonde, so läßt man den Patienten diese Flüssigkeit reichlich trinken. Dadurch werden schädliche Säurereste aus dem Oesophagus in den Magen weitergeschwemmt und die Säure im Magen selbst abgeschwächt. Bei der Brechneigung der Patienten wird reichlich getrunkene Flüssigkeit bald wieder spontan nach außen befördert, und durch die rückströmende Flüssigkeit kommt es, wie schon früher erwähnt, zu einer günstigen Spülung der Speiseröhre. Bei der Sondierung spült man nämlich — genau genommen — nur den Magen aus, während man die Säurereste in Speiseröhre und Rachen, sowie in der Mundhöhle kaum berücksichtigt. Verzichtet man bei schweren Verätzungen durch concentrierte Säure auf die Sondenspülung, so ist zur Ruhigstellung der verätzten Organe, zur Abwendung drohender Perforation des Magens, zur Gewährleistung einer späteren genügenden Ernährung des Patienten erst recht die Frühoperation geboten. Die Früh-

operation kann also nach Vergiftungen mit hochprozentigen Schwefelsäuren in Fällen mit und ohne vorangehende Sondenspülungen und andere therapeutische Maßnahmen am Platze sein.

Ein Beispiel hierfür ist der erste Fall: dem 20 Jahre alten Dienstmädchen wurde nachts eine „schwarze Flüssigkeit" in den Mund gegossen, die sich bei der nachträglichen Prüfung als concentrierte unreine Schwefelsäure vom spezifischen Gewicht 1808 erwies. Ungefähr 10 Stunden nach der Vergiftung wurde die Patientin in die Klinik aufgenommen; es erfolgte dort sofort eine ausgiebige Magenspülung. Hierbei zeigte sich der Magen leer. Da starke Aetzwirkungen an Lippen, Mundhöhle und Rachen nachweisbar waren, da ferner heftige Schmerzen im Verlauf der Speiseröhre sowie der Magengegend bei gleichzeitiger größter Druckempfindlichkeit des Leibes vorhanden waren, wurde noch am gleichen Abend die Jejunostomie gemacht und gleichzeitig verdünnte Sodalösung durch die Fistel eingegossen. Da der Fistelschlauch einige Tage später spontan heraustrat und nicht wieder eingeführt werden konnte, mußte der Dünndarmteil, an dem die Jejunostomie gemacht war, resecirt werden; mit der nachfolgenden Enterostomie wurde eine Gastroenterostomie verbunden. Trotz verschiedener Zwischenfälle, wie einer intercurrenten Perityphlitis konnte die Patientin am 8. VI. 1909 „als von den Folgen der akuten Schwefelsäureintoxikation geheilt" entlassen werden.

Die großen Gefahren einer ganz konservativen, auch auf Sondenspülung verzichtenden Behandlung akuter Vergiftung mit konzentrierter Schwefelsänre werden durch die beiden Fälle 4 und 5 illustriert; sie verliefen beide letal. Im Fall 4 handelte es sich um ein 19 Jahre altes Dienstmädchen, das eine halbe Flasche Vitriol — mit gleicheu Teilen Wasser verdünnt — trank. Bei der Aufnahme in die Klinik, die etwa 20 Stunden nach dem Suicidversuch erfolgte, fanden sich weder an Lippen, noch an Zunge und Gaumen deut-

liche Verätzungsspuren. Der Leib und die Magengegend waren jedoch etwas aufgetrieben, stark gespannt und druckempfindlich. Unter Fortdauer schwerer Magenstörungen und häufigem Erbrechen trat etwa eine Woche später ganz überraschend der Tod im Anschluß an einen Brechakt ein. Das gerichtsärztliche Protokoll war leider nicht zu erhalten; die Ursache des plötzlichen Exitus konnte deshalb nicht eruirt werden. Auf jeden Fall war auch die geringe Widerstandsfähigkeit der Patientin für den ungünstigen Ausgang von Bedeutung. Es handelte sich vornherein um eine sehr blasse und ungemein magere Person von nur 39 kg Körpergewicht!

Auch in Fall 5 fand keine Sondenspülung statt. Die erste Behandlung des Mädchens, das Vitriol getrunken hatte, bestand nur im Trinken aufgelöster Kreide und mehrerer Tassen Milch. Auch die geschilderte Frühoperation wurde nicht vorgenommen. Der Fall stammte noch aus jener Zeit, wo das konservative Verfahren in der Klinik üblich war. Es entwickelte sich später eine schwere Oesophagusstenose, die auch für Flüssigkeiten fast undurchgängig war. Es mußte demgemäß die Gastrostomie ausgeführt werden. Im Anschluß daran entwickelte sich eine diffuse eitrige Peritonitis. Bei der Sektion fiel zunächst die selten hochgradige Verengerung der Speiseröhre auf (vergl. S. 46 l). Am Magen fanden sich einige tiefe, strahlige Narben, die nach der großen Curvatur hinzogen; am Fundusteil war die Milz mit dem Magen festverwachsen, daselbst war auch das Netz angeheftet. Die Verätzung hatte zu einem tiefgehenden, länglich-ovalen Defekt der Magenwand geführt, welcher Schleimhaut und Muscularis durchsetzte.

IV. Oxalsäurevergiftung.

Es handelt sich hier um eine Intoxikation, die zwar recht selten ist, aber großes klinisches Interesse bietet. Alimentäre Vergiftungen sollen durch Genuß oxalatreicher Gemüse, z. B. von großen Mengen rohen Sauer-

ampfers bei Menschen und Tieren zustande kommen. Die schweren Intoxikationen sind gewöhnlich medikamentös. Oxalsäure und oxalsaure Salze werden vielfach zum Selbstmord benutzt; ein anderer Teil der Vergiftungen kommt durch Verwechslung mit harmlosen Substanzen vor. Solche Verwechslungen der Oxalsäure sind namentlich mit der Citronensäure, auch mit Bittersalz möglich. Im Haushalte wird die Oxalsäure in Form ihres sauren Kaliumsalzes, des sogenannten Kleesalzes, vor allem zur Entfernung von Tinten- und Rostflecken vorrätig gehalten. So kam es, daß unsere Patientin, die wegen Magenschmerzen „Natron" schlucken wollte, versehentlich etwa 2½ Gramm Kleesalz nahm!

Die Krankengeschichte lautet wie folgt:

Luise F., 20 J. alt, z. Zt. ohne Beruf aus B.

Aufgenommen in die med. Klinik am 3. IX., entlassen als geheilt am 11. IX. 1901.

Vorgeschichte: Pat., die seit 1 Jahre an Magenschmerzen leidet und dagegen zuweilen „Natron" schluckte, nahm gestern Abend infolge einer Verwechslung damit ½ **Teelöffel** (nach späterer Berechnung etwa 2½ g) **Kleesalz,** das sie zur Entfernung von Tintenflecken vorrätig hatte. Gleich nach dem Herunterschlucken ein Brennen im Hals und Magen, sowie Brechreiz und Würgen. Schlaf in der Nacht schlecht, angeblich Schüttelfrost und Fieber, am Morgen wieder quälendes Brennen im Halse, Magenschmerzen und Brechreiz. Bitterer Geschmack im Munde. 10 Stunden nach der Vergiftung die erste Urinentleerung; Harn ohne auffällige Besonderheiten. Kein Durchfall, kein Erbrechen, keine Zuckungen u. dgl., nur mäßiges Herzklopfen.

Hinsichtlich des früheren Gesundheitszustandes wird noch festgestellt, daß die Pat. an Skrophulose litt, sowie in den letzten Jahren an chlorotischen Erscheinungen und Magendarmbeschwerden.

Objektiv handelt es sich um eine kleine, wenig kräftige Pat. von blasser Farbe der Haut- und Schleimhäute. Gegen Abend subfebrile Temperatur (37,8).

Narben an rechter Wange und Halsseite (von früherer Skrophulose). Am Munde, an der hinteren Rachenwand keinerlei Verschorfungen, nur Rötung der Gaumenbögen.

Die Lungen o. Bes., die Herzdämpfung nicht vergrößert, kein Geräusch, nur erregte Herzaktion ohne Arythmie.

Der Leib diffus druckempfindlich, kein Meteorismus, kein Milztumor u. dgl. (Längs des Ligamentum Poupartii 4 cm lange alte Incisionsnarbe).

Kann spontan keinen Urin lassen, beim Katheterisieren ca. 300 ccm klarer Harn, der reichlich Eiweiß enthält, aber kein Blut.

Leukozyten: 20800. (Polynucleär; keine Verminderung der Gerinnungsfähigkeit der Blutstropfen zu bemerken). Neurologisch keine Bes.

Therapie: Vornehmlich Calc. phosphoricum, Eisblase auf Magengegend, Milch. Auf Magenspülung wird verzichtet, weil erst 14 St. nach der Vergiftung eingeliefert.

Weiterer Verlauf: Gegen Abend Schläfrigkeit. Die Leibschmerzen trotz des weichen eindrückbaren Abdomens in der Oberbauchgegend stark. Keine Milz- oder Leberschwellung. Eiweißgehalt des Urins wiederum geringer.

4. IX. Dauernd narcoleptisch. Bald Frösteln, bald Hitzegefühl. Am Herzen keine Bes., nur Bradycardie. Reichlich Harnmenge (1200 cm) spez. Gew. 1007, hellgelbe Farbe. Urin jedoch heute nicht mehr klar, zeigt ein sehr fein flockiges, fast kristallinisch aussehendes Sediment, das die ganze Harnschicht gleichmäßig durchsetzt. Das Sediment ist mikroskopisch ein auffällig reines Epithelsediment, viele Blasenepithelien, anscheinend auch viel Nierenepithelien, einzelne feinkörnige granulierte Cylinder, wenig Leukozyten. Die zuvor stark saure Reaktion jetzt schwach sauer.

5. IX. Narcolepsie geschwunden, auch die Druckempfindlichkeit des Leibes geringer, nur noch Eiweißspuren, keine Cylinder mehr, jedoch noch Epithelien.

Leukozyten 15300 (Neutrophile gelappt kernige, keine bes. Anomalien des roten Blutbildes.

11. IX. geheilt entlassen.

Es handelt sich hier um einen älteren Fall der Breslauer Klinik, den Prof. Müller nicht persönlich beobachtet hat.

Unser Fall lehrt, daß die akute Kleesalzvergiftung sich subjektiv zunächst durch bitteren Geschmack der Substanz, sowie durch Brennen im Hals, Magenschmerzen, Brechreiz und Würgen geltend macht. Objektiv fanden wir bei unserer Patientin in Mundhöhle und Rachenraum außer einer Rötung der Gaumenbögen keinerlei wesentliche Veränderungen. Aetzwirkungen mit sehr beträchtlichen reaktiven Entzündungen kommen jedoch vor. Sie zeigen nach v. Jaksch eine weißliche

Farbe und eigentümliche sammetartige Schwellung in der Umgebung, späterhin aber eine sehr bedeutende reaktive Entzündung daselbst.

Von besonderem Interesse ist die Rückwirkung der Oxalsäure auf das Zentralnervensystem und die Nieren. Die nervöse Beeinflussung ist durchschnittlich stärker als bei andern Säurevergiftungen. In unserem Falle äußerte sie sich durch einen fast zweitägigen der „Narcolepsie" gleichen Zustand delirienfreier Schläfrigkeit. Es gibt andererseits Fälle, bei denen die Patienten unter schweren cerebralen Erscheinungen, vor allem allgemeinen Konvulsionen rasch zugrunde gehen. Nach glücklichem Ueberstehen dieser nervösen Schädigungen drohen die klinisch so bedeutsamen akuten Nierenschädigungen. 10 Stunden nach der Vergiftung war bei unserer Patientin der Harn noch frei von Besonderheiten. Am andern Tage war die mit dem Katheter entleerte Probe zwar klar; sie enthielt jedoch bereits reichlich Eiweiß. Am dritten Tage war der Urin durch ein feinflockiges, ungemein reichliches Sediment getrübt. Es bestand aus granulierten Cylindern, Leucocyten, vor allem aber aus außerordentlich zahlreichen Epithelien, die wohl größtenteils als Nierenepithelien aufzufassen waren. Trotz alledem erwies sich diese schwere Nierenschädigung auffällig gutartig. Schon am folgenden Tage fand man nur noch Eiweißspuren und geringe Epithelmengen im Centrifugat. Bereits eine Woche nach der Giftaufnahme konnte das Mädchen als geheilt entlassen werden. In anderen Fällen akuter Oxalsäurevergiftung können freilich Oligurie mit bluthaltigem Urin, ja Anurie (nach v. Jaksch) mit späteren uraemischen Erscheinungen einsetzen.

Dem Verhalten des Blutbildes hat man bei akuter Oxalsäurevergiftung bisher kaum Beachtung geschenkt. Es fehlen jedenfalls bei v. Jaksch-Erben einschlägige Angaben. In unserem Falle bestand am 2. Tage trotz nur subfebriler Temperatur (37.8) bereits eine ausgesprochene Leukocytose; sie war in geringerem Grade noch am 4. Tage nachweisbar. Es lag

eine echte Leukocytose mit vorherrschender Zunahme der neutrophilen, gelapptkernigen Leucocyten vor. Das rote Blutbild erwies sich in diesem Fall im wesentlichen normal. Nach der Literaturangabe soll das Blut bei akuter Oxalsäurevergiftung seine normale Gerinnbarkeit verlieren; in unserm, allerdings ziemlich gutartigen Fall traf dies jedoch nicht zu. Es war jedenfalls keine Verminderung der Gerinnungsfähigkeit an den einzelnen Blutstropfen zu bemerken.

Störungen der Herztätigkeit, die teils auf direkter Schädigung des Muskels, teils auf toxischer Läsion der nervösen Zentren und Bahnen beruhen sollen, zeigten sich in unserm Fall nur in Gestalt eines mäßigen Herzklopfens, sowie in einer erregten Aktion. Arythmie, sowie Herzdilatation bestanden hingegen nicht. Bemerkenswert ist die am 3. Tage einsetzende Bradykardie, welche den oben beschriebenen Zustand von Narcolepsie begleitete. Diese Bradykardie wird auch von Erben erwähnt.

Hinsichtlich weiterer Details des klinischen Bildes und des Krankheitsverlaufs akuter Oxalsäurevergiftungen muß auf die ausführlichen Darstellungen in den Sammelwerken von v. Jaksch-Erben verwiesen werden.

V. Laugenvergiftungen.

Die große praktische Bedeutung der Laugenvergiftungen liegt in ihrer relativen Häufigkeit und in der Schwere der Folgeerscheinungen. Die Laugen gehören zu den am leichtesten zugänglichen Giften; auch im Haushalt bedient man sich ihrer vielfach zum Putzen von Gegenständen und zur Wäschereinigung. So kommt es, daß gerade das weibliche Geschlecht die Laugen nicht selten zum Suicid benutzt. Die zum Selbstmord verwandten Laugen bestehen allerdings nur ausnahmsweise aus reiner Kali- oder Natronlauge. Die handelsüblichen Produkte bestehen nämlich aus einem Gemisch von Natron- und Kalilauge, sowie Kaliumkarbonat.

Wir selbst verfügen über 5 Eigenbeobachtungen — eine relativ hohe Zahl, wenn man berücksichtigt, daß v. Jaksch im Laufe von 19 Jahren nur die gleiche Zahl in der Prager Klinik beobachtet hat.

Kasuistik:

Fall I. M. F., 19 J. altes Dienstmädchen aus Z.

Aufgenommen in die med. Klinik am 2. IX. 1904, entlassen am 10. IX. 1904 als geheilt.

Vorgeschichte: Die früher stets gesunde Pat. hat heute Nachmittag in selbstmörderischer Absicht aus einer Flasche getrunken, die angeblich **eine Lauge** enthalten haben soll. Sie verätzte sich dabei Lippen und Mund und verspürte einen derartigen brennenden Schmerz in Mund und Hals, daß sie ohnmächtig wurde. Bald darauf wurde sie nach der Klinik verbracht.

Objektiv handelt es sich um ein mittelgroßes Mädchen von ziemlich gutem Ernährungszustand. Die Lippen sind geschwollen und gerötet, die Zunge trocken, weißgrau belegt. Gaumen und Rachen zeigen ebenfalls weißliche Verätzungen und ziemlich starke Rötung.

Von Seiten der Hals-, Brust- vor allem der Bauchorgane keine Bes. Auch Urin eiweißfrei.

10. IX. Die Verätzungsstellen abgeheilt, völliges Wohlbefinden, als geheilt entlassen.

Am 28. IX. 1909, also annähernd **5 Jahre** nach der Intoxikation, teilt uns die Patientin brieflich mit, daß es ihr wohl gehe und die Vergiftung keinerlei Folgen hinterlassen habe.

Fall II. N. U., **14** J. altes Dienstmädchen aus B.

Aufenthalt in der med. Klinik vom 6.—8. Juni 1907 und 26. Juli bis 31. August 1907, in der chir. Klinik vom 8. Juni bis 26. Juli 1907.

Die Pat. hat infolge eines Streites mit ihrer Dienstherrschaft und ihrer Stiefmutter **Natronlauge getrunken** (kein Erbrechen); früher gesund.

Bei der Aufnahme freies Sensorium; Schmerzen im Mund, Rachen und in der Speiseröhre (namentlich in der Gegend der Cardia).

Befund: Schlucken äußerst mühsam und schmerzhaft; bei jedem Schluckakt Schmerzen entlang der Speiseröhre neben der Wirbelsäule bis hinab zur Gegend der Cardia. Neben Rötung der hinteren und seitlichen Pharynxwand ausgebreitete, weißgraue Verätzungen am hinteren Zungengrund und

weichen Gaumen. Leib nicht gespannt; keine besondere Druckempfindlichkeit; nur die tiefere Palpation des Epigastriums und der Pylorusgegend etwas schmerzhaft.

Behandlung: Nach Darreichung von Emulsio oleösa, Milch, Essig, Narkotika usw. Verlegung in die chirurgische Klinik zurAnlegung einer hohen Dünndarmfistel.

Gleich nach der Aufnahme in der chirurgischen Klinik **Laparotomie;** am Magen keine zur Perforation neigende Stellen, aber entzündliche Rötung (besonders an der kleinen Kurvatur nach dem Pylorus zu). **Jejunostomie** nach Witzel; Drain.

Weiterer **Verlauf:** Ernährung durch Fistel und Anus; Abstinentia per os.

Nach vorübergehender „lokaler peritonitischer Reizung" zunehmende Besserung des Befindens. Am 14. Juli 1907 Sondierung der Speiseröhre. Hochgradige nur für feinste Sonden passierbare Oesophagusstenose 32—34 cm hinter der Zahnreihe. Systematische Bougierung mit zunehmend dicken Sonden; allmählicher Uebergang der Ernährung per os. Fortschreitende Körpergewichtszunahme.

21. VIII. 1907 keinerlei Beschwerden, insbesondere von Seiten des Magens mehr. Verträgt die übliche Krankenkost sehr gut.

28. VIII. Die Fistel geschlossen.

31. VIII. Wesentlich gebessert entlassen.

Fall III. Karl K., 32 J. alter Arbeiter aus B.

Aufgenommen in die med. Klinik am 4. X. 1903, entlassen am 2. XI. 1903.

Pat. soll früher gesund gewesen sein. Er war beim Militär. Keine Geschlechtskrankheiten; mäßiger Potus.

Infolge häuslicher Verhältnisse (Frau lebt mit einem anderen zusammen) nahm der Kranke heute Nachmittag 4 Uhr in selbstmörderischer Absicht **Natronlauge.** Er fiel hin (es war ganz in der Nähe der Klinik), wurde bald darauf in die Klinik gebracht.

Befund: Bewußtsein wiederum frei, soll vorübergehend bewußtlos gewesen sein. Am Mund Blut, an Unter- und Oberlippe graugelber Aetzschorf; die Zunge an den Rändern und auf der Unterseite ebenfalls verätzt, die Oberfläche jedoch — wenigstens vorn — normal. Die Schleimhaut des weichen Gaumens stark gerötet, teilweise mit einem gelbgrauen Schleier bedeckt. Besonders starke Verätzung der nächsten Umgebung der Uvula, die selbst stark geschwollen ist. Weiterhin noch Verätzungen der Wangenschleimhaut, die im ganzen stark gerötet ist.

Die Untersuchung der hinteren Mundpartien wegen der starken Schmerzen beim Versuch der Mundöffnug sehr erschwert (größtmögliche Entfernung der Zahnreihe voneinander 2 cm). — Starke Salivation, Schlucken nur unter großen Schmerzen; Sprechen durch Zungenschmerzen ebenfalls erschwert, Stimme klar.

Brustorgane o. Bes. Der Leib weich, nicht druckempfindlich. Im Urin $^3/_4$% Eiweiß, kein Blut, keine Cylinder, jedoch viele Leucocyten. Neurologisch keine Bes.

Therapie: Eisstückchen, Morphium, Cocain, Gurgeln mit citronensaurem Wasser, Nährklystiere.

6. X. Schlaf in der Nacht gut, heute jedoch Schluckschmerzen in der Gegend des untersten Teils der Speiseröhre.

Die verätzten Partien der Mundschleimhaut mit graugelbem speckigem Schorf.

7. X. Die Verätzungsschorfe großenteils abgestoßen. — Im Urin $^1/_4$% Eiweiß, außerdem die Blut- und Acetonprobe positiv. Im Sediment rote Blutkörperchen, Cylinder; viele Leucocyten.

Schmerzen in der unteren Speiseröhre, Druckempfindlichkeit des Epigastriums. — Auch heute kein Fieber.

Am **8. X.** Im Urin nur noch Spuren von Eiweiß und Blut. Geringe Harnmenge, reichliche Leucocyten im Centrifugat.

9. X. Schlechter Schlaf wegen der Speiseröhrenschmerzen; reichlich Speichelfluß. — Abheilung der Schleimhautverätzung im Munde.

11. X. Urin jetzt frei. Schlucken nur noch wenig schmerzhaft.

25. X. Urin frei. Nur noch leichte Rötung an den früheren Verätzungsstellen an der Mundhöhle, keine Beschwerden.

2. IX. als anscheinend geheilt entlassen.

Trotz der anfänglichen Erschwerung der Nahrungszufuhr Körpergewicht auch in der ersten Zeit nicht zurückgegangen und dann allmählich von 64 auf 68,5 kg gestiegen.

Im **Jahre** 1909 — etwa **6 Jahre** nach der Vergiftung — erhielten wir von dem Patienten die Nachricht, daß er nach der Natronlaugenintoxikation noch einige Wochen im Allerheiligenhospital verpflegt, von dort aber gesund entlassen wurde. Spätfolgen der Intoxikation sind nicht eingetreten.

Fall IV. L. A., 32 J. alte **Kürschnersfrau** aus B.

Aufgenommen in die med. Klinik am 27. VIII., ungeheilt nach der chir. Klinik verlegt am 21. IX. 1902.

Vorgeschichte: Vater Potator strenuus, roh und gewalttätig. Pat., die, abgesehen von einer Herzaffektion in ihrer frühesten Jugend, früher stets gesund war, wurde am 27. VIII. 02. früh $^1/_2$3 Uhr wegen Selbstmordversuch von der Polizei eingeliefert. Sie hat am 26. 11 Uhr abends aus einer Flasche mit

der Aufschrift „Gift“ ungefähr 1/10 Liter Flüssigkeit getrunken (nach späterer Untersuchung eine etwa 4%ige Natronlauge.) Darauf Bewußtseinstrübung, sofort nach Aufhellung des Sensoriums heftige Schmerzen in Mundhöhle und Oesophagus.

Objektiv finden sich bei der gracil gebauten Pat. neben subfebriler Temperatur (38,1) an Lippenschleimhaut, Zahnfleisch, in Mnndhöhle und Rachen Verätzungen, die zum Teil nur in umschriebenen Rötungen, zum Teil in Verschorfungen, von denen sich einige schon abgelöst und zu tieferem Substanzverlust geführt haben, bestehen. Auch die Zunge geschwollen und verätzt. Laryngoskopisch: Rötung und Oedem der Epiglottis, sowie der aryepiglottischen Falten. Starke Schluckschmerzen.

An den Brustorganen keine Bes. Zeitweise aber heftige krampfartige Schmerzanfälle der Speiseröhre entlang. Am Leibe die Magengegend, insbesondere gegen die Cardia zu, sehr druckempfindlich, das übrige Abdomen schmerzfrei. — Zeitweise heftige Magenschmerzen, außerdem Erbrechen einer mit schwärzlichen Flocken durchsetzten Flüssigkeit, welche — wohl infolge der inzwischen genommenen Weinsteinsäure — sauer reagiert.

Harnmenge sehr gering (in der ersten Nacht nur 80 ccm), sehr geringer Ammoniakenthalt (0,015) Alkalescenz = 3 ccm, 1/10 norm. Salzsäure, mit Phenolphtalein titriert.

Behandlung mit Weinsteinsäure (verursacht starke Schmerzen), Mixtura gummosa mit Opium, Eispillen, Morphiumeinspritzung, Nährclysmen.

Weiterer Verlauf: 28. VIII. Sehr starke Schleimsekretion, Nahrungsaufnahme infolge der Schmerzen unmöglich.

Urin frei von Zucker und Eiweiß, immer noch alkalisch, jedoch rasch steigender Ammoniak- und hoher Stickstoffgehalt.

Am **29. VIII.** sehr starke Salivation; großes Durstgefühl.

Im Urin Aceton, sowie Acetessigsäure stark positiv, sehr hoher Stickstoffgehalt, 550 ccm; 10965), sehr hoher Ammoniakgehalt (1,71 g).

1. IX. Immer noch offenkundiger Hungerstoffwechsel.

3. IX Heute Morgen, angeblich im Halbschlaf, Gesichts- und Gehörstäuschungen (hört ihr eigenes Kind sprechen u. dgl.); jedoch Einsicht in diese Sinnestäuschungen (vor 3 Jahren angeblich ähnliche Zustände).

13. IX. Beim ersten Versuch, breiige Speisen zu genießen, sofort Erbrechen; letzteres sogar gelegentlich bei flüssiger Nahrung.

Am harten Gaumen eine oberflächliche Narbe; über beiden Gaumenbögen zwei strahlige Narben.

Mit weicher Sonde gelingt es bis 26 cm Entfernung von der oberen Zahnreihe vorzudringen; hierbei sehr starker Brechreiz. — Weitere Körpergewichtsabnahme.

21. X. Zur Operation nach der chir. Klinik verlegt.

Weiterer Bericht der chirurg. Klinik zu Breslau:

Nach ihrer Verlegung am 21. IX. verlangte die Patientin ihre sofortige Entlassung; sie kehrte jedoch am 29. IX. in stark verschlechtertem Zustand wiederum zurück (Körpergewichtsabnahme von 55 auf 51, 5 kg.!).

Am **1. X. 1902 Gastrostomie**; etwa 1 Finger breit vor dem Pylorus eine verengte Stelle, deshalb gleichzeitig **Gastroenterostomie.**

19. X. gute Wundheilung; später ambulante Weiterbehandlung.

Am **25. I. 1903** erneute Aufnahme in die Klinik. Sie wurde zuvor in der Poliklinik täglich sondiert. 3 mm-Sonden konnten jedoch nur 39 cm weit eingeführt werden; dickere Sonden stießen schon 26 cm weit auf ein Hindernis. Flüssigkeiten gehen herunter; es dauert aber lange Zeit. Starker Speichelfluß.

Bei der zweiten Aufnahme findet man hochgradige Abmagerung, sowie eine linksseitige tuberkulöse Spitzenerkrankung mit Husten und Auswurf. Sehr starker beständiger Speichelfluß; ein Gefühl von Brennen in der Speiseröhre. Ernährung durch die Magenfistel.

14. II. Die tägliche Speichelproduktion beträgt durchschnittlich 1300 g.

Fortsetzung der therapeutischen Oesophagusdilatationen mit Hilfe des Stahlkugelverfahrens.

Am **3. VII. 1903** wegen mangelhafter häuslicher Pflege wiederum Aufnahme in die chirurg. Klinik.

Objektiv: starke Abmagerung, sehr blaß, subfebrile Temperatur, diffuse Bronchitis, Foetor ex ore wie beim Lungengangrän.

Am **31. VII.** unter erneutem Temperaturanstieg Exitus.

Bei der **Sektion** findet sich in der Speiseröhre, etwa in Höhe der Stimmbänder, circuläre Verätzung der ganzen Schleimhaut, die in eine pigmentierte Narbe umgewandelt ist. Nirgends falsche Wege, nur oben am Kehlkopfeingang einige oberflächliche, unterminierte Stellen.

In der linken Lungenspitze eine mächtige Kaverne, anscheinend durch Confluenz mehrerer kleiner Hohlräume gebildet. Im Unterlappen neben einzelnen erbsengroßen Herden frische pneumonische Infiltrationen.

Fall V. M. W., **43 J. alte Arbeitersfrau** aus B.

Aufgenommen in die med. Klinik am 5. X. 1901, verlegt zur Operation nach der chirurgischen Klinik am 30. X. 01.

Pat. wollte am 4. X. 4 Uhr nachmittags zur Bekämpfung ihrer Zahnschmerzen etwas Creosot an den schmerzenden Zahn bringen, nahm aber infolge Verwechslung der Flaschen einen Schluck **Natronlauge** (angeblich nur einen Kaffeelöffel). Die ätzende Flüssigkeit wäre sofort wieder aus dem Munde herausgelaufen, kein eigentliches Erbrechen. Bald darauf jedoch Schmerzen und Schwellung im Munde, sodaß sie nichts mehr genießen konnte.

Objektiv mäßiges Fieber (38,5) Beschleunigung von Puls und Atmung (120 bezw. 40). Es handelt sich um eine kleine, wenig kräftige Patientin von mäßigem Ernährungszustand.

Schon äußerlich sichtbare starke Schwellungen der Lippen, deren innerer Abschnitt mit gelblich-grauer Membran belegt ist. Auch die diffus geschwollene Mundschleimhaut zeigt graugelbe Membranen, namentlich die Gaumengegend. Die Zunge ist ebenfalls geschwollen und dick belegt. Mittelst des Kehlkopfspiegels sieht man, daß die Verätzungen auf die hintere Rachenwand und die stark geschwollene Epiglottis übergreifen. Starker Speichelfluß.

Schlucken selbst von flüssigen Speisen überaus beschwerlich, sehr schmerzhaft und von Husten unterbrochen. Der Auswurf hierbei schleimig, eitrig, dabei ziemlich dünnflüssig und deutlich alkalisch reagierend.

Am Thorax r. h. von der Scapula ab leichte Schallabschwächung und vereinzeltes Rasseln. Herz o. Bes. Der Puls trotz seiner Beschleunigung leidlich kräftig und regelmäßig.

Leib in der Magengegend auf tieferen Druck etwas empfindlich, jedoch keine erheblichen Schmerzen, auch keine Auftreibung. — Urin frei von Eiweiß und Zucker.

Therapie: Mixtura gumosa, Gurgeln mit Weinsteinsäure, keine Nahrung per os (nur Eisstückchen) Nähr- und Kochsalzklystiere.

7. X. Quälender Hustenreiz, stärkere Bronchitis r. h. u. Reichlich eitriges Sputum. Fieber fortdauernd (bis 38,8).

Am **10. X.** R. h. u. lautes Bronchialatmen.

Die Aetzstellen auf Lippen, sowie am harten Gaumen fast ganz abgestoßen, der Schleimhautgrund reaktionslos, Demarkation scharf.

11. X. Im ganzen Bereich des rechten Unterlappens Dämpfung und lautes Bronchialatmen bei deutlich verstärktem Stimmfremitus. Im Gegensatz zu diesem groben Lungenbefund relatives Wohlbefinden der Kranken. Auch keine besondere Dyspnoë, Puls dabei regelmäßig, höchstens 100 und Temperatur nur bis 38,4.

Leucocytose (18200).

14. X. Die Pneumonie auf Mittel- und Oberlappen übergegangen. Die ganze rechte Seite vorn und hinten

von oben bis unten pneumonisch infiltriert. Reichlicher eitriger Auswurf, keine Tuberkelbazillen. Auch heute auffällig das relative Wohlbefinden trotz der ausgedehnten Lungenerkrankung sowie der Mangel einer höheren Temperatursteigerung (bis höchstens 38) und jeder wesentlichen Dyspnoë (24).

16. X. Auch l. h. o. und h. u. v. feuchtes Rasseln.

Am **17. X.** Temperatur 37,6. Puls ist 92.

Deutliches Zurückbleiben rechts bei der Atmung. Vorn von der 4. Rippe ab absolute Dämpfung, hinten bis 5. Dornfortsatz deutliche Tympanie, nach abwärts Dämpfung. Im Bereich der Tympanie fein- bis mittelblasiges Rasseln, im Bereich der Dämpfung sägendes Bronchialatmen mit Rasselgeräuschen jeden Kalibers. Links Oberlappen frei. Im Bereich des Unterlappens zahlreiche feuchte Rasselgeräusche. Reichlich schleimig-eitriges Sputum. Im ungefärbten Präparat massenhaft Leukocyten und reichlich Plattenepithelien. Keine elastischen Fasern, viel Schleim. Bakteriologisch auch jetzt keine Tuberkelbazillen, reichlich Staphylococcen, Diplo- und Streptococcen.

Am **18. X.** Lungenbefund annähernd wie gestern. — Die Mundhöhle völlig von Mucosa bekleidet bis auf einige kleine Stellen am harten und weichen Gaumen.

Urin eiweißfrei, auch heute keine Verminderung der Chloride

20. X. L. h. u. Bronchialatmen uud Rasseln. Befund r. im wesentlichen unverändert. Der reichliche schleimig-eitrige Auswurf nicht fötide.

Schlucken ungestört, dauernd relatives Wohlbefinden trotz des Lungenbefundes. Am Abend zum ersten Mal Klagen darüber, daß ihr beim Schlucken eines in einer Oblate eingehüllten Kampferpulvers, das Pulver im Schlunde stecken bliebe (etwa hinter dem oberen Teil des Sternums).

24. X. Unangenehmes Gefühl von Zusammengeschnürtheit hinter dem Kehlkopf. Die ausschließlich flüssige Kost jedoch die Speiseröhre gut passierend. — Mund- und Wangenschleimhaut vollkommen regeneriert. — Der rechte Unterlappen noch immer gedämpft mit bronchialem Atmen. Auch über dem rechten Oberlappen noch feuchtes Rasseln. Rasseln auch links h. u., Temp. jedoch normal.

Am **28. X.** bei normaler Temperatur und gutem Puls noch r. h. u. ausgesprochene Infiltration, die übrige Lunge jetzt frei. Während des Zurücktretens der confluierenden Bronchopneumonie von Tag zu Tag die Symptome der **Oesophagusstenose** sich steigernd. Schmerzhaftes Druckgefühl in der Speiseröhre hinter der Mitte des Sternums. Unangenehmes Gefühl von Zusammenschnüren unterhalb des „Schlundes“ (bemerkt außerdem, daß die geschluckte

Milch sich über ein Hindernis hinweg quälen muß). Mitunter geht die Milch garnicht hinunter, sondern wird wieder erbrochen. Bei Sondierung mit weicher Sonde ein Hindernis 35 cm hinter der Zahnreihe.

30. X. Zur Gastrostomie nach der chirurgischen Klinik verlegt, weil die Symptome der Oesophagusstriktur sich stetig steigern. Flüssigkeit geht zwar meist noch hinunter, beim Trinken jedoch unangenehmes Gefühl von Quetschen an der verengten Stelle. Häufiges Aufstoßen von reichlichen schleimigen, anscheinend aus dem Oesophagus stammenden Massen.

Operation am **31. X.**: **Gastrostomie** nach Witzel.

Am **25. XI.** mit gut funktionierender Fistel entlassen.

Nach ambulanter Behandlung am **13. I. 1902** zum zweiten Male aufgenommen. — Sondierung ohne Ende.

3. Aufnahme am **25. I. 1902,** Klagen über heftige Schmerzen in der rechten Oberbauch- und linken Lendengegend; Ernährung in der letzten Zeit mit Flüssigkeiten per Os; nichts durch die Fistel.

Am **28. I.** plötzlich hoher Puls und Atemfrequenz, am Herzen pericarditisches Reiben; Lungenerscheinungen.

6. II. Fieber, oft Erbrechen und Diarrhoen.

Am **30. III.** Exitus: Lungenabsceß; Pneumonie; secundärer Hirnabsceß.

Die Laugenvergiftungen zeichnen sich durch Schwere und Schmerzhaftigkeit ihrer Aetzwirkungen aus. Auch die Nekrosen in der äußeren Haut, die gern in die Tiefe greifen, zeigen schlechte Heilungstendenz, und stark schrumpfende Narben sind oft die Folge. Beim Trinken der Laugen macht sich sofort ein scheußlicher Geschmack geltend. Durch die reaktiven Würgbewegungen und das Wiederausspucken wird glücklicherweise manchmal wieder ein großer Teil des Giftes nach außen entfernt, sodaß die Aetzwirkungen sich nicht auf Oesophagus und Magen erstrecken. Man findet überhaupt bei Säuren- und Laugenvergiftungen oft ein ausgesprochenes Mißverhältnis zwischen der Schwere der Aetzwirkungen in Mundhöhle und Rachen und derjenigen in Oesophagus und Magen. Beim hastigen Trinken des Giftes ist die Verweildauer der ätzenden Flüssigkeit in Mundhöhle und Rachen nur eine kurze, die örtlichen Nekrosen werden dadurch

circumscripter, oder sie bleiben ganz aus. Fast die ganze Giftmenge gelangt andrerseits nach rascher Passage der Mund- und Rachenhöhle in den Oesophagus und Magen. So kommt es, daß sich natürlich dort die stärksten Aetzungen entwickeln. Wird jedoch die ätzende Flüssigkeit langsamer und zaghafter getrunken, so verlängert sich die Verweildauer in der Mundhöhle; die örtliche Aetzwirkung wird dadurch intensiver. Es kommt zu den schon erwähnten reaktiven Würgbewegungen und zum Auspucken; dadurch vermindern sich die Gefahren für den Oesophagus und vor allem für den Magen.

Die außerordentliche Schmerzhaftigkeit der akuten Laugenverätzungen in Mundhöhle und Rachen, sowie im Oesophagus und Magen äußert sich schon darin, daß manche Patienten sofort nach der Giftaufnahme vor Schmerz geradezu ohnmächtig werden (vergl. Fall 1, 3 und 4!). Schon bei der ersten Untersuchung sieht man die Mundhöhle und Rachenschleimhaut oft diffus gequollen und weißlich verfärbt; späterhin repräsentieren sich umschriebene stärkere Aetzstellen geradezu wie Krupmembranen. Sie haften fest auf der Unterlage, zumal die Aetzwirkungen gern in die Tiefe greifen. Die Lippen sind gleichfalls stark geschwollen und gerötet. Die oft „trockene" Zunge kann einen weiß-grauen, dicken Belag zeigen. In der diffus geschwollenen Mund- und Rachenschleimhaut stellen sich weißliche oder grau-gelbliche, frische Aetzmembranen ein, besonders gern an Uvula und hinterer Rachenwand. Das Mundhöhlen- und Rachensekret kann wohl infolge der Erosion kleinerer Gefäße blutig werden. Die Schwellung und Schmerzhaftigkeit in Mund- und Rachenhöhle kann derart hochgradig sein, daß nicht nur das Schlucken, sondern auch das Sprechen äußerst mühsam und schmerzhaft wird.

Ein so stürmisches, reaktives Erbrechen wie bei den Säurevergiftungen scheint, wie unsere Fälle beweisen, bei diesen akuten Laugevergiftungen zu fehlen. Das von Jaksch angeführte, oft stundenlang andauernde Erbrechen glasiger, schmieriger, sich seifenähnlich an-

fühlender, später blutiger bis braunschwarzer Massen ist jedenfalls in unseren Krankengeschichten nicht erwähnt. Bemerkenswert ist die oft sehr starke und lange andauernde Salivation (in Fall 4 wurden täglich durchschnittlich 1300 ccm Speichel und Rachensekret gemessen).

Die Mitbeteiligung von Oesophagus und Magen kann sich ebenso wie bei Säureintoxikationen durch heftige, mitunter krampfartige Schmerzen entlang der Speiseröhre und im Epigastrium äußern. Die Magengegend kann allgemein oder umschrieben druckempfindlich sein. Eine stärkere und dauernde Spannung der Bauchdecken ist jedoch in unsern Fällen nicht verzeichnet. Ausgesprochene Darmsymptome fanden sich in unsern Fällen nicht; es können jedoch Diarrhoen, sogar von dysentrischem Charakter, vorkommen.

Als leichtesten Grad der Mitbeteiligung der oberen Luftwege kann man vielleicht die ganz gewöhnliche Rötung und ödematöse Schwellung der Epiglottis bezeichnen. Ein Glottisödem wurde zwar in unsern Fällen nicht beobachtet; es kann jedoch schon auftreten, wenn kleinste Laugenmengen in den Kehlkopfeingang gelangen. Bemerkenswert ist die frühzeitig einsetzende Pneumonie des rechten Unterlappens im 5. Fall. Schon am ersten Krankheitstage fand sich eine Schallabschwächung rechts hinten unten. Später kam es bei verstärktem Stimmfremitus zu lautem Bronchialatmen daselbst und einige Tage später zum Uebergreifen der Pneumonie auf den Mittel- und Oberlappen, sodaß die ganze rechte Seite von oben bis unten pneumonisch infiltriert war. Ganz im Mißverhältnis zu dieser ausgedehnten Infiltration stand das relativ gute subjektive Befinden, sowie das geringe Fieber. Diese „Wanderpneumonie“ griff einige Zeit später auch auf die linke Seite über. Schließlich entwickelte sich unter der Fortdauer der Infiltration rechts hinten unten nach der chirurgischen Behandlung der residuären Oesophagusstenose ein Lungenabzeß mit einem sekundär metastatischen, eitrigen Hirnherd.

Nach v. Jacksch bleiben gröbere Nierenschädigungen bei solchen Laugenvergiftungen in der Regel aus. Die normale Acidität im Urin schwächt sich ab; sie wird jedoch nur selten stärker alkalisch. Gewöhnlich soll der Urin neutral reagieren. Häufig finden sich geringe Eiweißspuren, namentlich auch reduzierende Substanzen. Wir selbst fanden nur im Fall 3 eine frühzeitig einsetzende, mäßig starke Albuminurie, die schon am 9. Tage wiederum verschwunden war. Diese Albuminurie ging während einiger Tage mit geringer Haematurie und Cylindrurie einher. Bemerkenswert ist noch die ziemlich erhebliche Acetonausscheidung in Fall 3 und 4; sie ist wohl als Folge der Inanition zu betrachten.

Als sonstige Begleiterscheinungen des klinischen Frühbildes sind vielleicht noch die gelegentlichen, mäßigen Temperatursteigerungen zu erwähnen; höheres Fieber weist auf Komplikationen hin.

Die Therapie der akuten Laugenvergiftungen wurde schon in früheren Kapiteln skizziert (vergl. S. 37 und 52!). An diesen Stellen haben wir die Notwendigkeit begründet, unter gewissen Voraussetzungen Frühoperationen in Gestalt von Gastrostomie oder Jejunostomie vorzunehmen.

Eine besondere Indikation für eine solche Frühoperation liegt dann vor, wenn die sofortige Magenspülung an älteren Stenosen der Speiseröhre oder an sonstigen Schwierigkeiten scheitert. Gelegentlich liegt nämlich ein wiederholter Suicidversuch vor und als Folge einer schon früheren Vergiftung eine mit der Spülsonde kaum zu passierende Verengerung der Speiseröhre. In einem von uns jüngst beobachteten Fall handelte es sich z. B. um einen epileptischen Chemiker, der im Dämmerzustande alles trank, was gerade in der Nähe stand. Er geriet dadurch wiederholt an stark ätzende Flüssigkeiten. Zum letzten Male trank er erhebliche Mengen von Chromsäurelösung. Die bald darauf versuchte Magenspülung mißlang

vollkommen, ja sogar in Narkose, anscheinend infolge älterer Stenosen.

Unter unsern 5 Fällen nahmen 2 einen tödlichen Ausgang. Auch diese beiden Patientinnen starben erst an den Spätfolgen der schweren Speiseröhrenverengerung. Es kam in beiden Fällen während der Behandlung der hochgradigen Oesophagusstenose zu gangränösen Lungenerkrankungen. Nur im Fall 2 fand die Frühoperation statt. Es handelte sich um ein 14 Jahre altes Dienstmädchen, das Natronlauge getrunken hatte und bei der Aufnahme unter Anderm über Schmerzen in der Speiseröhre, namentlich in der Gegend der Cardia klagte. Nach innerlicher Darreichung der üblichen Gegenmittel wurde die Patientin sofort nach der chirurgischen Klinik verlegt und dort die Jejunostomie gemacht. Trotz vollständiger Abstinentia per os gelang es durch Nahrungszufuhr von der Fistel aus, eine schwerere Beeinträchtigung des Ernährungszustandes hintan zu halten. Es entwickelte sich zwar bald eine hochgradige Oesophagusstenose; sie konnte jedoch durch systematische Bougierung mit zunehmend dicken Sonden derart gebessert werden, daß ein allmählicher Uebergang zur Ernährung per os sowie eine fortschreitende Körpergewichtszunahme ermöglicht wurde. In diesem Falle ist es jedenfalls gelungen, durch systematische Sondierung die anfänglich hochgradige Verengerung der Speiseröhre derart günstig zu beeinflussen, daß die übliche Krankenkost per os genommen und sehr gut vertragen wurde. Die Dünndarmfistel konnte demgemäß bald wiederum geschlossen werden. Leider konnten wir in diesem Fall über das spätere Befinden der Patientin nichts in Erfahrung bringen. Gerade nach Säuren- und Laugenverätzungen von Speiseröhre und Magen kann es erst nach Monaten und Jahren als Spätfolge zu Stenosenerscheinungen kommen, sodaß man erst nach langer Zeit zu einem abschließenden Urteil über die Folgen der Vergiftung gelangt. Wir waren deshalb be-

müht, in allen unseren Vergiftungsfällen nachträgliche Feststellungen, insbesondere durch briefliche Erkundigungen bei den Patienten, uns über den jetzigen Zustand genauer zu informieren. Sehr günstigen Verlauf zeigte Fall 1. Die Verätzungen lokalisierten sich hier im wesentlichen auf Mundhöhlen- und Rachenschleimhaut: anscheinend war nur wenig Flüssigkeit in Speiseröhre und Magen gelangt. Tatsächlich erfolgte eine baldige Heilung. Auch 5 Jahre später waren keinerlei Spätfolgen festzustellen.

Auch in Fall 3 bestand das oben erwähnte Mißverhältnis zwischen Schwere der Verätzungen in Mundhöhle und Rachen und derjenigen in Speiseröhre und Magen. Es fanden sich grobe Aetzschorfe an Mund, Unter- und Oberlippe, an Uvula, Zunge, sowie an der Wangenschleimhaut, trotz alledem blieben spätere Stenosenerscheinungen von seiten der Speiseröhre und des Magens aus. Allerdings waren hier die günstigen Voraussetzungen für eine konservative Behandlung gegeben: der Selbstmordversuch fand ganz in der Nähe der Klinik statt, und kurz darauf wurde der Patient schon in die Ambulanz gebracht. Obwohl auch nach einigen Tagen recht störende Schmerzen in der Speiseröhre, sowie Druckempfindlichkeit des Epigastriums auftraten, waren noch 6 Jahre nach der Vergiftung Stenosenerscheinungen nicht festzustellen. Es muß ohne weiteres zugegeben werden, daß die Möglichkeit eines so überraschend günstigen Verlaufs trotz ganz konservativer Behandlung — in dem zuletzt erwähnten Fall wurde sogar auf die Sondenausspülung verzichtet — die endgültige Bewertung energischer therapateutischer Maßnahmen im Frühstadium, vor allem aber der erwähnten Frühoperation außerordentlich erschwert.

VI. Lysolvergiftung.

Vom chemischen Standpunkt aus gehört das Lysol bekanntlich zu den Kreolseifen. Es wird seit 1889 von einer einzigen Fabrikationsstätte (Schülke und Mayr-Hamburg) hergestellt und namentlich in der geburtshülf-

lichen Praxis vielfach verwandt. Schwere Vergiftungen mit diesem Mittel kommen vor allem durch Verwechslungen und Suicidversuche zustande. Ihre große Häufigkeit hat anscheinend in den letzten Jahren etwas abgenommen. In früheren Jahren sollen aber in Berlin nach einer Angabe Erbens jährlich etwa 200 Fälle vorgekommen sein! Auch v. Jacksch erwähnt, daß er innerhalb 5 Wochen 5 Fälle, davon 3 mit tödlichem Ausgang beobachtet hat. Berücksichtigt man ferner, daß die durchschnittliche Mortalität ungefähr 30% betragen soll, so erkennt man leicht die große praktische Bedeutung gerade dieser Vergiftung. Durch zahlreiche kasuistische Mitteilungen ist das klinische Bild der akuten Lysolvergiftung derart erschöpft geschildert, daß wir uns hier auf einen ganz kurzen Bericht über unsere 4 Eigenbeobachtungen beschränken können.

Fall I. Martha Pf., **24** J. altes Dienstmädchen aus B. Aufnahme in die Klinik am 26. V. 1906, entlassen am 28. V. 1906.

Pat. hat heute gegen 12 Uhr mittags angeblich wegen Beleidigung durch einen Herrn „etwas" Lysol getrunken. Etwa 5 Minuten nach dem Trinken wurde Pat. angeblich ohnmächtig und von ihrer Schwester baldigst nach der Klinik gebracht. Bei der Aufnahme wird als corpus delicti ein kleines Parfumfläschchen mit Resten von Lysol mitgebracht. Sofortige Magenspülung; in der Spülflüssigkeit chemisch keine Phenole nachweisbar.

Therapie: Natr. sulf.

Pat. anfänglich etwas benommen, erbricht öfters. An der Unterlippe einige rote Verätzungsstreifen. Zunge belegt; am Gaumenbogen und am Rand des weichen Gaumens einige weiße verätzte Stellen mit rotem Hof.

Magengegend nicht schmerzhaft, häufiges Schleimerbrechen.

Am 28. V. dauerndes Wohlbefinden. Verätzungen noch sichtbar. Entlassen.

Fall II. Gertrud S., **15** J. altes Dienstmädchen aus B. Aufgenommen am 28. IX. 08, entlassen am 8. X. 1908.

Um 1½ Uhr nachts in die Klinik eingeliefert mit der Angabe, daß sie kurz nach 10 Uhr in selbstmörderischer Absicht **etwa 20 cbcm Lysol** getrunken habe und kurz vor 11 Uhr durch hinzugezogenen Arzt der Magen ausgespült worden sei. Zuerst nach der chirurgischen Klinik verbracht, wo ebenfalls **Magenspülung** vorgenommen wurde.

Subjektive Klagen bei der Aufnahme: Halsschmerzen beim Schlucken, keine Oesophagusschmerzen.

Objektiv: Anfänglich psychische Depression, die bei Besserung des Befindens rasch in vergnügte Stimmung umschlägt; kein Fieber.

Keine Lippenverätzung, Zunge geschwollen mit weißlichem Ueberzug; auf hartem Gaumenbogen, Mundschleimhaut, weichen Gaumenbögen und Uvula weiß-graue Belege, die sich im Laufe des Tages in größeren Fetzen abstoßen und eine wunde, rote Fläche hinterlassen, jedoch keine tiefgreifenden Ulcerationen. Larynx druckempfindlich.

Brustorgane o. Bes. Nur leises systolisches Pulmonalgeräusch.

Leib weder aufgetrieben, noch schmerzhaft; jedoch zweimal Erbrechen reichlich Schleim (ohne Karbolsäure), typischer Karbolharn, Acidität 22; Eiweißspuren, kein Cylinder — Leucocyten 3650. Hgl. 75%, Blutdruck 105 R. R.

1. X. Verätzungen in Mund und Rachen rasch abheilend.

8. X. Beschwerdefrei entlassen; Urin noch Eiweißspuren (jedoch Fluor!).

Fall III. Ernestine S., 23 J. altes Dienstmädchen aus K. Aufgenommen in die med. Klinik am 26. I. 1907, entlassen am 6. II. 1907.

Vorgeschichte: Früher „Nervenfieber" und Nierenentzündung; Menses sehr unregelmäßig, mit starkem Blutverlust.

Am 26. I angeblich wegen Streitigkeit mit der Dienstherrschaft Suicidversuch mit **Lysol** (in der Drogerie gekauft); **„nur ein großer Schluck".** 1/4 St. später heftige Leibschmerzen, sodaß sie ohnmächtig wurde und angeblich erst in der Klinik wiederum zur Besinnung kam. Hinzugezogener Arzt soll draußen Magenspülung gemacht haben.

Befund: Kräftig gebaut, guter Ernährungszustand, subfebr. Temp. (bis 38,6).

Aus dem Mund kein Lysolgeruch, keine ausgesprochene Verätzung an Mund und Rachenschleimhaut, nur die Zunge weißlich belegt, sowie weicher Gaumen und hintere Rachenwand gerötet. Schlucken gut, nicht besonders schmerzhaft. In der Magengegend leichte Druckempfindlichkeit. Urin frei von Eiweiß und Zucker, jedoch grünbraun gefärbt.

Therapie: Magenspülung, natr. sulf. (Das Ausgespülte mit geringen Speiseresten und Schleimgehalt; etwas nach Lysol riechend.

6. II. Beschwerdefrei entlassen, Urin frei von Eiweiß und Zucker, Menses nach 13 Tagen wieder eingetreten.

Obstipation.

Fall IV. Ernst B., **21** J. alter Kaufmann aus B.

Aufnahme in die med. Klinik am 18. IX. 1905. Tod daselbst am 20. IX. 1905.

Vorgeschichte: Abends 10 Uhr bewußtlos eingeliefert. Wurde bei der sogenannten Hobrechteiche in der Nähe der Klinik aufgefunden. Soll auf dem Transport mehrmals erbrochen haben. Pat. hat **angeblich für 50 Pfg. Lysol** getrunken. Motiv: Selbstmordversuch wegen eines angeblich unverschuldeten Defizits beim Rechnungsabschluß.

Bei der Aufnahme Coma; Puls sehr beschleunigt, unregelmäßig, klein (116). — Das mitgebrachte Taschentuch, an dem Reste des Erbrochenen haften, riecht stark nach Lysol.

Therapie: Magenspülung, natr. sulf. Coffein, heiße Einpackungen usw.

19. IX. Befund: Mittelgroß, gut genährt, Sensorium jetzt frei; stetes leises Stöhnen.

Zunge grau-bräunlich belegt, Rachenschleimhaut stark gerötet, auf der Uvula grau-weiße schleierartige Belege, ebenso am weichen Gaumen. Starke Schmerzen beim Schlucken.

Brustorgane o. Bes. Herztöne nur leise und Puls klein, weich, irregulär und inaequal. Frequenz 106.

Leib sehr druckempfindlich. Keine spontane Urinentleerung; in cathet. Urin Eiweißspuren dunkel-grünviolette Farbe, ausgesprochene Phenolreaktion; reduziert.

Neurologisch keine Besonderheiten.

Am **19. IX.** Große motorische Unruhe. — In dem durch Einlauf entleerten Stuhl Lysolgeruch? Rasselgeräusch über den Lungen, sehr beschleunigte Atmung, sehr kleiner, frequenter, unregelmäßiger Puls, Exitus.

Unsere Fälle zeigen also keine wesentlichen Abweichungen von dem allbekannten Bilde der akuten Lysolvergiftung. In therapeutischer Hinsicht liegt das Heil der Patienten in einer möglichst schnellen und ausgiebigen Magenspülung. Erben empfiehlt vor der Ausspülung mit Wasser die Verabreichung von Oel oder flüssiger Fette in etwa der vierfachen Menge des genommenen Lysols. Erst darauf soll die Magenausspülung erfolgen, die besser mit Milch und Wasser, oder auch Essigwasser als mit reinem Wasser stattzufinden hat. Wir selbst haben nach der älteren Vorschrift möglichst sofort und möglichst ausgiebig nur mit reinem Wasser gespült. Die drei

ersten Fälle nahmen auch bei dieser Therapie einen günstigen Ausgang; allerdings wurde nur im 2. Falle mehr als die auf ungefähr 17,5 gr geschätzte letale Dosis genommen. Im 4. Fall war die sogenannte letale Dosis weit überschritten; der Patient ging unter groben psychischen Störungen, die sich zunächst durch Coma, später mehr durch eine hochgradige motorische Unruhe äußerten, sowie unter dem Bilde einer schweren, akuten Nierenschädigung schon nach 48 Stunden zu grunde.

Die Diagnose dieser Intoxikation macht gewöhnlich keine Schwierigkeiten: sie wird schon durch den eigentümlichen Lysolgeruch des Erbrochenen, der Spülflüssigkeit, sowie durch die charakteristische Verfärbung und Phenolreaktion des Urins erleichtert. Bei der ersten Untersuchung des Kranken muß man auch, wie Fall 4 lehrt, zur Klärung der Aetiologie auf das Taschentuch achten. Patienten mit solchen akuten Vergiftungen bekommen noch bei freiem Bewußtsein oft rasches, reaktives Erbrechen und benutzen zum Abwischen des Mundes und zum Vorhalten das Taschentuch. Das ursächlich bedeutsame Gift läßt sich dann mitunter leicht an dem benutzten Taschentuch feststellen. Daß das rasche Einsetzen einer länger dauernden, tieferen Bewußtseinstrübung eine ungünstige Prognose erwarten läßt, beweist der 4. Fall.

VII. Ammoniakvergiftung.

Die meisten Ammoniakvergiftungen kommen durch Inhalation des stark reizenden Gases oder durch Trinken des offizinellen Liquor Ammonii caustici zu stande; der letztere enthält ungefähr 10% Ammoniakgas. In unsern 3 Fällen lagen akute Intoxikationen mit solchem „Salmiakgeist“ vor.

Den Anlaß zur Vergiftung gab im I. Falle ein schlechter Scherz: ein Bekannter bot dem Kranken statt des erwarteten „Korn“ eine Flasche mit Salmiakgeist zum Trinken. Im II. Falle handelte es sich um eine Verwechslung, wohl mit kohlensaurem Wasser. Die

Ammoniakflüssigkeit wurde im Hause ohne jede nähere Bezeichnung, wie dies leider so häufig geschieht, in einer gewöhnlichen Selterwasserflasche aufbewahrt. Intoxikationen durch solche Verwechslungen sind wohl viel häufiger als Suicidversuche mit Salmiakgeist; sie kommen um so leichter zustande, als diese Flüssigkeit fast in jedem Haushalt gelegentlich als Putzmittel und manchmal auch als Medikament verwandt wird. Ein Suicidversuch lag im III. Falle vor. Glücklicherweise nahmen die Patienten nur geringe Mengen der Flüssigkeit zu sich, wohl infolge des brennenden Geschmacks und des „stechenden" Geruchs. Auch unser Kranker nahm nur ein „Likörgläschen" voll.

Die „toxische" Dosis beträgt nach v. Jaksch 4–5 ccm Ammoniakflüssigkeit, die „letale" nach Erben etwa 20–30 ccm. Es kommen jedoch auch hier große Schwankungen vor. Diegenannte letale Dosis kann schon nach kurzer Zeit, ja nach wenigen Minuten, tödlich wirken. Es wurden jedoch andererseits Patienten, die 30 Gramm und darüber zu sich genommen hatten, wieder hergestellt.

Kasuistik:

Fall I. Berthold S. 63 J. alter Schuhmachermeister aus B.

Aufgenommen **7. IV. 03,** entlassen am 18. IV. 1903.

Vorgeschichte: Vater war lungenkrank; Pat. selbst von Ende Januar bis Anfang Februar 1901 wegen Lungenemphysem und akuter Bronchitis in klinischer Behandlung.

Am **6. IV. 03** reichte dem Pat. ein Bekannter „im Scherz" eine Flasche mit Salmiak zum Trinken. Pat. glaubte, daß man ihm „Korn" anbiete und nahm einen Schluck. Noch bevor er ihn aber hinuntergeschluckt hatte, bemerkte er, daß die Flüssigkeit „brennend" schmeckte und spie sie wiederum aus. Jetzt klagte er über Beschwerden beim Schlucken.

Objektiv handelt es sich um einen gesund aussehenden ziemlich kräftigen Mann. Die Zunge ist gelb-weiß belegt, die Schleimhaut des Mundes weißlich verfärbt. Uvula und Gaumenbogen intensiv geschwollen. Die eigentliche Verätzung ist jedoch überall bloß sehr oberflächlich.

Von Seiten der übrigen Organe, insbesondere von Magen und Nieren, kein krankhafter Befund.

Am **18. IV.** nach Abheilung der Verätzungen **beschwerdefrei entlassen.**

Fall II. Pauline S. 22 J. altes Dienstmädchen aus B. Aufgenommen in die med. Klinik am **7. III. 03,** entlassen am 17. 3. 1903.

Vorgeschichte: Das früher stets gesunde Mädchen nahm heute mittag aus Versehen einen Schluck Salmiakgeist, der in einer Seltersflasche aufbewahrt wurde. Angeblich nichts heruntergeschluckt, sondern die Flüssigkeit gleich wiederum ausgespien. Sofort heftiges Brennen in Mund und Hals, sowie starker Husten und Brechreiz. Eiligst hingzugezogener Arzt machte Magenausspülung, außerdem Eisstückchen zum Schlucken. Wegen Verschlimmerung der Schluckbeschwerden der Klinik zugeführt.

Objektiv ein kräftig gebautes Mädchen in sehr gutem Ernährungszustand. Temp. subfebril (37,8), Puls 110.

Am Lippenrot des linken Mundwinkels ein kleiner weißlich gelber Schorf. Auch auf der ganzen Ausdehnung der Zunge unregelmäßig geformte, weißlich gelbe Verschorfungen, deren Berührung mit dem Spatel schmerzhaft ist. Eine kleine Verätzung auch an der linken Wangenschleimhaut. Tonsillen und weicher Gaumen lebhaft gerötet, darauf zerstreut Schorfstellen, gleichfalls auf der hinteren Pharynxwand. Laryngo-kopisch: Epiglottis gerötet, am linken Sinus pyriformis ein etwa linsengroser Schorf (Stimme klar, beim Sprechen keine Schmerzen).

Druck auf den Kehlkopf von außen nicht schmerzhaft. Beim Einführen des Magenschlauchs auch nur Rachenschmerzen, keine Beschwerden in Speiseröhre und Magen.

Auch von Seiten der übrigen Organe keine Bes. (Urin frei von Eiweis und Zucker).

Behandlung mit Magenausspülung, flüssiger Diät, Mundspülungen und Gurgeln mit Kamillentee.

Am **17. III.** Nach Abheilung der Verätzungen **beschwerdefrei entlassen.**

Fall III. Gottlieb K. 47 J. alter Tischlergeselle aus B. Aufnahme in die med. Klinik am **10. VI,** entlassen am 27. VI. 1903.

Vorgeschichte: Die erste Frau an Lungenschwindsucht, ein Kind an Brustfellentzündung gestorben. Pat. war selbst früher nie krank; kein Potator.

Aus geschäftlichem Aerger nahm K. am 9. VI. abends ½6 Uhr ungefähr ein Likörgläschen voll Salmiakgeist. Darauf heftige Schmerzen und Blutungen aus dem Munde (?) Hinzugezogener Arzt verordnete Eis, Milch, Essigwasser.

Objektiv ein kräftig und gesund aussehender Mann mit starker Akne auf Brust und Rücken. Mäßiges Fieber (38,2). An der Innenseite der Lippen weiß-gelbliche Verätzungsstellen.

Gleiche Flecken an der Unterseite der Zunge und den seitlichen Partien des Zungengrundes, weiterhin noch seitlich in der Mundhöhle, am harten und weichen Gaumen, an der Uvula und in geringerem Grade auch an der hinteren Rachenwand. Weicher Gaumen und Uvula außerdem beträchtlich geschwollen. — Schlucken kaum möglich, mit starken Schmerzen verbunden.

Bei der Kehlkopfspiegeluntersuchung Rötung und Schwellung der Epiglottis, Verschorfungsstelle an ihrem rechten Rande.

Die rechte Arygegend stark ödematös, in gerirgerem Grade auch die linke. Starke Schwellung der falschen Stimmbänder. — Fortwährendes Hüsteln mit reichlichem Auswurf schaumigen Schleimes. Lunge jedoch ebenso wie Herz intakt.

Die Magengegend nicht druckempfindlich. Im Urin (Gesamtacidität 50, schwach sauer) abgesehen von Urobilin k. Bes.

Behandlung mit Eiscravatten, Gurgelwässern, Morphium.

27. VI nach Abheilung der Verätzungsstellen geheilt entassen.

Nach einer brieflichen Mitteilung vom 24. 9. 1909 — also etwa 6 Jahre nach der Intoxikation — sind keinerlei Spätfolgen dieser Salmiakvergiftung eingetreten.

Die Diagnose dieser Intoxikation ist meist recht einfach. Sie gelingt gewöhnlich schon durch den fast allen Patienten wohlbekannten, charakteristischen Gasgeruch, der auch am Erbrochenen und an der Spülflüssigkeit des Magens haftet. Im Zweifelfalle hält man sich an die bekannte Vorschrift, vor den Mund des Patienten einen mit Salzsäure befeuchteten Glasstab zu halten: es entwickeln sich bei Gegenwart von Ammoniak weiße Dämpfe von Chlorammonium (vgl. v. Jacksch).

Die Gestaltung der Symptomatologie ist sehr von der Giftmenge abhängig. Bei hohen Dosen kann es zu einem rasch einsetzenden, schweren Kollaps kommen, der unter Bewußtseinstrübung, Krämpfen und Cyanose tödlich endigen kann. In unsern Fällen gleicht das Bild mehr demjenigen bei der Laugenvergiftung; es treten vielleicht nur die Rückwirkungen des stark reizenden Gases auf den Respirationstraktus schärfer als dort hervor. Unter „brennenden“, oft qualvollen Schmerzen in Mund und Rachen, sowie vielfach auch in Speiseröhre und

Magengegend kommt es zu erheblichen Aetzwirkungen. Die Mund- und Rachenschleimhaut zeigt diffuse Rötung und Schwellung, An einzelnen Stellen bilden sich ebenso wie bei den Laugenvergiftungen kleine, weißgelbliche Schorfe, bei größerer Tiefenwirkung manchmal auch membranöse Aetzstellen. In unseren Fällen mit relativ geringen Giftdosen blieben stärkere Magendarmbeschwerden, ja sogar das sonst sehr häufige, stürmische Erbrechen aus. Auch an der Epiglottis und am Kehlkopf können sich membranöse Aetzstellen entwickeln; wir selbst beobachteten nur Rötung und Schwellung der Epiglottis, der Gegend der Aryknorpel und der falschen Stimmbänder, sowie kleine Schorfe im Sinus pyriformis und am Rande der Epiglottis. Beim Eindringen von Flüssigkeit in den Kehlkopf oder bei stärkerer Inhalation des Gases kann es jedoch zu bedrohlichem Glottiskrampf, ja sogar zu tödlichem Glottisödem kommen.

Wesentliche Nierenschädigungen beobachteten wir nicht; Albuminurie und Haematurie sind in der Tat selten. Auch gröbere nervöse Störungen blieben in unsern Fällen aus. Bemerkenswert sind nur noch die subfebrilen Temperaturen in den ersten Krankheitstagen (vergl. Fall 2 und 3!)

Alle 3 Fälle nahmen unter der üblichen Therapie, insbesondere auch fleißiger Magenspülung, einen günstigen Ausgang. Auch von Spätfolgen, die ja in Form von residuären Oesophagusstrikturen nur recht selten auftreten, blieben unsere Patienten verschont.

VIII. Kohlenoxydvergiftung.

Schwere Intoxikationen mit dem sehr giftigen Kohlenoxydgas entstehen gewöhnlich durch Unglücksfälle oder Selbstmordversuche. Unter den in der Breslauer Klinik beobachteten Fällen haben wir 3 ausgewählt, die zur Kathegorie der sogenannten Kohlendunstvergiftungen gehören und durch ihre klinische Eigenart besonderes Interesse bieten.

Fall I. Hermann N. 22 J. alter Gärtnergehilfe aus B.

Aufgenommen in die med. Klinik am **17. XI. 1906;** Tod am 18. XI. 1906.

Vorgeschichte: Nach Angabe des Dienstherrn soll Pat. gestern Abend, um die Kammer zu wärmen, einen sogenannten „Kohlenoxydstein" mitgenommen und angezündet haben. Damit wird von dem Dienstherrn ein Stein bezeichnet, der bei Blumentransporten im Winter zur Erwärmung in den Wagen gelegt wird. Als der Gehilfe, der mit dem Lehrling in der Schlafkammer zusammen schlief, heute Morgen nicht zum Dienste erschien, sah der Meister nach ihm und fand beide Angestellten bewußtlos im Bette liegen. Der Arzt ordnete schleunigste Ueberführung in die Klinik an.

Gegen 12½ Uhr mittags wird der Pat. mittelst Krankenwagen in die Klinik gebracht. Der begleitende Vater gibt an, daß sein Sohn bisher immer gesund war und erst im Oktober vom Militär entlassen wurde.

Objektiv handelt es sich um einen kräftig gebauten jungen Mann von gutem Ernährungszustand, der vollkommen bewußtlos ist und auf keinen Anruf reagiert.

Starke Cyanose, sehr beschleunigte Atmung, Trachealrasseln. Der Puls sehr beschleunigt, in Spannung und Stärke wechselnd; anscheinend Pulsus paradoxus.

Die Augäpfel stark nach oben verdreht, beiderseits reaktionslose Pupillen. — Sehnenreflexe nicht auszulösen, angedeutetes babinskisches Zehenphänomen.

Therapie: Aderlaß 300 ccm, Kochsalzinfusion subcutan (2 Liter), Kampfer, Sauerstoffinhalation. — Der Blutdruck gering. Im Urin kein Eiweis und Zucker.

Am Abend Fortdauer der Benommenheit, Atmung sehr beschleunigt. Schlechter Puls. Freqúenz etwa 120.

18 XI Im ganzen der Zustand unverändert, jedoch Fieber (39,4)

Die nach oben gedrehten Bulbi machen fortgesetzt nach rechts und links sehr langsame und gleichmäßige Pendelbewegungen nach beiden Endstellungen hin. Die mittelweiten Pupillen reagieren heute auf Licht. Auf lauten Anruf hebt der Kranke etwas die Augenlider.

Therapie: Weiterhin Sauerstoffinhalationen, wiederum Aderlaß (300 ccm sehr dunkles Blut: hierbei Schmerzensäußerung), sowie Kochsalsinfusionen. Das Aderlaßblut gibt mit Essigsäure und Ferrocyankalium eine braunschwarze Färbung. Mit Natronlauge wird es, ebenso wie eine normale Probe bei gleichem Zusatz, braunrot.

Nachmittags die Sehnenreflexe wieder auslösbar, das babinskische Zehenphänomen immer noch angedeutet.

Allmähliche weitere Verschlechterung des Pulses. **Exitus.**

Sektionsprotokoll nicht vorhanden.

Fall II. Carl K. 16 J. alter Gärtnerlehrling aus B.

Aufnahme in die med. Klinik 1¼ Stunde später nach dem Gärtnergehilfen Hermann N. (Beide Pat. wurden, wie schon oben erwähnt, bewußtlos im gemeinsamen Schlafzimmer aufgefunden).

Ueber früheren Gesundheitszustand nichts bekannt.

Objektiv handelt es sich um einen kräftig gebauten, gut genährten Jungen, der ebenfalls vollkommen benommen ist. In derselben Weise wie der Geselle cyanotische Gesichtsfarbe, sehr beschleunigte keuchende Atmung und Trachealrasseln. Der Puls sehr beschleunigt (124) und leicht zu unterdrücken von wechselnder Qualität. Fieber 39,6.

Enge gleichweite, auf Lichteinfall reagierende Pupillen. Die Augäpfel zeigen unwillkürliche, pendelnde Bewegungen nach beiden Seiten.

In der Benommenheit häufige coordinierte Spontanbewegungen, Sehnenreflexe nicht auslösbar. Angedeuteter„ Babinski".

Der mit dem Catheter entleerte Urin enthält Eiweißspuren, jedoch keinen Zucker.

Die gleiche Behandlungsmethode wie bei dem Mitpat. (Aderlaß von 600 ccm, intravenöse Kochsalzinfusion, Sauerstoffinhalation, Kampfer).

Am **18. XI.** Immer noch somnulent, auch die Sehnenreflexe nicht auslösbar, jedoch Pupillen auf Lichteinfall reagierend.

Urin ins Bett, anscheinend reichliche Harnmenge. Ebenso reichlicher Schweiß.

Hohes Fieber (40—41°,) ungemein frequenter, aber doch leidlich gespannter Puls (160)

Therapie: Kampfer, Digalen, Kochsalzinfusion.

Gegen Abend starker Schweißausbruch, paradoxer Puls; Frequenz 160, „Cheyne-Stockes".

19. XI. früh 4 Uhr Exitus letalis.

Autopsie am 22. XI. 1906 (Patholog.-anatomisches Institut von Geheimrat Ponfick):

Mittelgroße, mäßig genährte, männl. Leiche.

Schädeldach von mittlerer Dicke und Schwere, stark hyperaemisch, selbst die feineren Gefäße der Tabula externa injiciert. Starke Gefäßinjektion der Dura. Im Sinus longitudinalis ein zähes Speck-

gerinnsel und etwas flüssiges Blut. Starke Venenfüllung der weichen Hirnhaut. In dem Sinus sehr viel schwarzrotes flüssiges, Blut. Keine vermehrte Ventrikelflüssigkeit. Im linken Linsenkern (mittlerer und innerer Abschnitt) etwa in der Mitte der großen Ganglien ein gelber Erweichungsherd, etwa vom Umfange einer kleinen Kirsche. An einigen Stellen seiner Peripherie ist der Herd leicht haemorrhagisch. Genau korrespondierend ein etwas größerer, ebensolcher Erweichungsherd im rechten Linsenkern. Um den eigentlichen Herd schließt sich noch eine gelbe, ödematöse Zone an, die auch auf die innere Kapsel übergreift.

Tonsillen beiderseits geschwollen; in der linken schiefrige Pigmentierung und nekrotische gelbe Pfröpfe in reichlicher Menge, Die Larynx- und Trachealschleimhaut durch Fäulnis grünlich verfärbt. diejenige der großen Bronchien dunkel-cyanotisch. Linke Lungen: Pleura feucht und in derselben punktförmige Blutungen. — Lungen stark hyperaemisch, ein großer Teil des Unterlappens ist derb hepatisiert, nicht mehr lufthaltig. Die Hepatisationen haben vielfach lobulären Charakter; sie sind deutlich von einander abgrenzbar, ihre Schnittfläche ist dunkelgraurot, aber ziemlich glatt. Auch im unteren Abschnitt des Oberlappens beginnende Hepatisation. In der rechten Lunge bedeutend ausgedehntere Hepatisation, ebenfalls lobulär, fast den ganzen Unterlappen einnehmend sowie etwa die Hälfte des Oberlappens und 1/3 des Mittellappens. Einzelne der Herde haben auf der Schnittfläche ein hellgraurotes Aussehen, prominieren etwas stärker und sind leicht körnig. Im Mittel und Oberlappen interstitielles Emphysem, das an einzelnen Stellen die Septa etwa bleistiftdick auseinandertreibt. In der rechten Pleura bedeutend stärkere Blutungen als links. Bronchialdrüsen etwas geschwollen, dunkelgraurot.

Thymus noch ziemlich groß (Länge 7, Breite 3, Dicke 0,5 cm)

Herz: rechter Ventrikel etwas dilatiert, 5 mm., link. Ventrikel diastolisch, fast leer. In den Vorhöfen viel geronnenes Blut und Speckgerinnsel, Musculatur sehr schlaff, blaßgrau, brüchig und trübe.

Zwergfellstand links o. VI., rechts o. V.

Leichte rachitische Verdickungen noch an einzelnen Knochenknorpelgrenzen der Rippen.

Milz dunkelrot, schlaff, nicht vergrößert. — Niere, Nebenniere: cyanotisch, sonst o. B. In der Blase 250 ccm. dunkelgelber, klarer Flüssigkeit. Hoden intakt; Leber stark cyanotisch. Magen gallig imbibiert, etwas trübe; in der kl. Curvatur einzelne haemorrhagische Erosionen. Pankreas o. B., Mesenterium: einige Drüsenschwellungen. Aorta sehr eng, sehr elastisch. Darm o. B.

Zusammenfassung: Bronchopneumonia. Bronchitis catarrhalis. Haemorrhagiae pleurarum. Cyanosis org. abdom. Haemorrhagiae

ventriculi. Encephalomalacia haemorrhagica et flava nuclei lentiformis utriusque. Hyperaemia cerebri et calvariae. Rachitis. Thymus persistens.

Fall III. Ernst R. 25 J. alter Buchhalter aus B.

Aufgenommen am 11. XI. 1908, entlassen als **geheilt** am 23. I. 1909.

Vorgeschichte: Wurde heute morgen bewußtlos in seinem Zimmer vorgefunden, gemeinsam mit seinem Zimmerkollegen der bereits tot war. Anscheinend handelt es sich um eine Kohlenoxydvergiftung infolge der Schließung einer Klappe am Ofen. Sofort Sauerstoffinhalation und künstliche Atmung.

Bei der Einlieferung in die Klinik (gegen 10½ Uhr früh) noch völlig bewußtlos. Ganz cyanotisch. Die gesamte willkürliche Muskulatur dauernd hypertonisch bei Steigerung der Sehnenreflexe und babinskischem Zehenphänomen. Zeitweise kurze klonische Zuckungen, namentlich in Arm und Kiefer, dazu noch tonische Streckspasmen. — Pupillen wechselnd weit, ihre Lichtreaktion erhalten. Conjunktivalreflex fehlt, der Kopf meist nach links oben gehalten, die Augen etwas nach oben gedreht und langsam rythmisch nach beiden Endstellungen pendelnd.

Die Atmung beschleunigt und tief, jedoch regelmäßig, der Puls gleichfalls beschleunigt, klein.

Die Bauchdeckenreflexe lebhaft. — Läßt Stuhl unter sich.

Behandlung mit Aderlaß (aus beiden Cubitalvenen nur etwa 100 ccm Blut zu bekommen); Kochsalzinfusion in beide Oberschenkel (1½ Liter); Kampfereinspritzungen.

Weiterer Verlauf: Gegen 12 Uhr mittags auf Anruf und Schütteln Reaktion durch Augenöffnung.

Im kathet. strohgelben Urin Eiweißspuren und vereinzelnte hyaline Cylinder; jedoch kein Zucker, kein Blut, keine Diazoreaktion.

Im Laufe des Nachmittags wiederum bei völliger Bewußtlosigkeit. Keine Reaktion mehr auf Anruf. Hypertonie und Reflexe wie vorher.

Sehr starkes Schwitzen am ganzen Körper.

Die merkwürdigen Pendelbewegungen der Augen noch fortdauernd. — Lumbalpunktion ergebnislos; läßt auch Urin unter sich. Temperatur 37,8.

Hgl. = 90%, Leukozyten = 12000.

Am **12. XI.** früh noch tiefe Bewußtlosigkeit, die Hypertonie jedoch etwas geringer; Babinski noch positiv; Bauchdecken- und Cremasterreflexe fehlen.

Puls leidlich gespannt, voll, nur mitunter leicht irregulär. Atmung tief, schnarchend, keine stärkere Bronchitis. Kochsalzinfusion und Kampfer.

Am Abend noch ausgesprochene Somnolenz, doch Reaktion auf Stiche mit Gesichtsverziehen und Abwehrbewegungen ebenso auf Kitzeln in der Nase. — Leukozyten = 9000.

13. XI. Trotz der noch fortdauernden Benommenheit jetzt lebhaftere Reaktion auf Nadelstiche, Kitzeln und lauten Anruf, dabei leichter Augenaufschlag.

Atmung tief, regelmäßig. — Von Zeit zu Zeit, besonders bei reflektorischen Abwehrbewegungen, Streckspasmen. Bauchdecken- und Cremasterreflexe wiederum auslösbar. Babinski stark positiv.

Beim Einträufeln von Flüssigkeit in die Mundhöhle Versuch zu schlucken, der jedoch durch Kieferkrämpfe und uncoordinierte Schluckkrämpfe verhindert wird.

In der Nacht beginnt Patient auf laute Aufforderung zu schlucken.

14. XI. Früh spontanes Verlangen nach Wasser, schluckt, zeigt Zunge, öffnet Augen, erkennt den Arzt als solchen, macht jedoch den Eindruck großer Schläfrigkeit — Babinski noch angedeutet positiv. Gegen Mittag will er nach Hause zur Mutter, glaubt er sei in seiner Brauerei, macht noch ausgesprochen schläfrigen Eindruck, streckt und dreht sich, schließt zeitweise die Augen. Auf Aufforderung nach Gegenständen zu greifen, greift er vorbei. Rechenaufgaben, wie 2×2, 9×9, $23 + 22$, $27 + 2$, werden prompt gelöst. 100 : 50 jedoch 50! Kennt auf Befragen genau den Namen des Bürgermeisters von B., des Direktors und des anderen Buchhalters der Unionbrauerei. Nachmittags Besuch von Angehörigen (Braut, Eltern und Geschwister), die er erkennt. — Zuvor etwas aufgeregt, spricht und fragt viel, ohne recht orientiert zu sein, macht alberne Witze, ruft nach Rippenspeer mit Sauerkohl usw.

Abends kann er sich nur noch auf einen Teil der besuchenden Personen erinnern.

15. XI. Zeitlich und örtlich immer noch nicht recht orientiert; fühlt sich wie zerschlagen, weiß aber nicht recht, was ihm fehlt.

Rechnet heute etwas langsamer, wiederholt oft die vorgesprochenen Zahlen z. B. wieviel ist: 111 + 55? Antwort: 111 + 55, 111 + 55, 111 + 55, 111 + 55. Frage: Nun wieviel? Antwort: 156, 156 und endlich 166.

Weiß vom gestrigen Besuch nur noch, daß „Jemand" da war. Verwechselt aber die Personen, (Schwiegereltern statt Eltern). Neigt immer noch zu albernen Witzen, über die

er dann lacht. Fragt die Wärterin, ob sie abends mit ihm ausgehen wolle, verlangt zu telephonieren. Ist schwer zu fixieren, macht müden Eindruck.

2 Stunden später nicht mehr über den Aufenthalt orientiert, glaubt im Konsumlager zu sein, hält die Wärterin für die Verkäuferin, den Arzt für einen Verkäufer, gleich darauf wieder aber als Arzt.

Versuch sich aufzurichten und aufzustehen mißlingt. Alle Bewegungen paretisch-ataktisch. Babinski noch positiv. Läßt Urin ins Bett.

Augenhintergrund normal; ebenso Sensibilität, soweit zu prüfen.

Nachmittags Besuch von Angehörigen, die er erkennt, jedoch kein lebhaftes Interesse an ihnen. Ueberhaupt wenig Neigung, sich über sich und seine Umgebung zu unterrichten. Dagegen immer noch Neigung zu Witzchen. Orientierung noch gestört. Frage: Welcher Tag? Antwort: Freitag oder auch Dienstag. Als man ihm richtig Sonntag sagt, glaubt er, man wolle ihn zum Narren halten. Frage: Warum hier? Antwort: Weiß nicht, verunglückt.

Gehör im Gegensatz zu früher schlecht, will Uhrenticken nur beim Anlegen einer lautgehenden Uhr direkt ans Ohr hören.

16. XI. Ueber seine Person orientiert, nicht jedoch über Ort und Zeit, sowie Umgebung. Stark verlangsamtes Denken. Im Hörsaal jedoch auf die Frage: Wo sind Sie jetzt: Spital, dann Konsumverein. Auf die Frage: Wer sind die Herren? Nach langer Pause: Studierende. Kann sich noch nicht aufrichten und nur mit starker Unterstützung aufrecht erhalten. Gehversuche ataktisch-paretisch, auch Ataxie der Arme und Beine. — Babinski positiv, Sehnenreflexe sehr lebhaft.

Im Urin Eiweißspuren, kein Zucker, im Sediment noch vereinzelte hyaline Cylinder. — Blutdruck 132. (Riva Rocci.)

17. XI. Psychisch etwas freier. Aufstehen und Gehversuche ebenfalls besser, jedoch immer noch stark ataktisch.

Rechnen sehr schlecht, schläft viel.

18. XI. Neigung zum Confabulieren; erzählt, daß er bei seiner Fahrt in die Klinik sich unterwegs unterhalten habe. Er wäre dadurch verunglückt, daß er eine Treppe von 30 Stufen heruntergefallen sei. Dazu Neigung zum Witzeln.

Am Abend wird ihm die Art seines Unfalls erzählt; er ist darauf ziemlich ruhig und fragt nach dem gleichfalls verunglückten Kollegen erst nach einiger Zeit, beruhigt sich auf Ausreden rasch. Ueber die Tage vor dem Unfall gut orientiert.

19 XI. Wo? „Hautklinik". Welcher Monat? November. Die in derselben Fragestellung gestellten Fragen und Rechenaufgaben

werden stets in derselben Weise falsch beantwortet. Läppisches Wesen.

20. XI. Hgl. = 65%, rote = 4 100 000, weiße = 4300.

Läppisch, witzelnd, confabulierend (verunglückt durch Einatmung von Opiumgasen!), stetes Klebenbleiben an falschen Aeußerungen; über die Lage der Brauerei, über die Zahl der Angestellten, sowie über die gesamten geschäftlichen Verhältnisse jedoch sehr gut orientiert, ebenso über seine Angehörigen und seine Jugend, doch über seine Lage und die letzten Vorgänge nicht ganz klar.

Motorische Unruhe, pfeift, lacht, läppisch, Gedächtnis für Gesichtseindrücke ganz gut. Soll sich von früh bis abends drei Vögel merken (Star, Papagei, Eule), bis abends aber nur noch Eule. Es wird nachträglich festgestellt, daß Patient an dem Unglücksabend bis 10 Uhr ausgegangen war und dann erst den mitverunglückten Freund abholte und nach Hause ging. Davon weiß jedoch R. nichts mehr.

Gang besser, kann, wenn auch unsicher und schwankend, jetzt allein gehen. Linkes Bein dabei etwas spastisch-paretisch.

21. XI. Psychisch viel ruhig, besser orientiert, jedoch noch Neigung zum Witzeln.

Entzündung der Brandblasen an den Beinen, die er sich draußen beim Versuch, ihm die Extremitäten zu erwärmen, zugezogen hat.

23. XI. Psychisch freier; die meisten Antworten richtig. Man hat jedoch den Eindruck, als ob er auf die Fragen einerseits nicht recht aufpaßt und andererseits sich noch nicht recht auf die Frage konzentrieren kann. Noch Neigung zum Confabulieren.

24. XI. Langsam zunehmende bessere Merkfähigkeit; jedoch merkwürdig festes Haftenbleiben früherer falscher Antworten. Welches Jahr? Mitunter zuerst 1808, dann 1908.

26. XI. Psychisch zunehmend klarer, jedoch bei Antworten noch immer flüchtig und unaufmerksam. Das läppische Wesen vorbei. Sehnenreflexe noch lebhaft, dabei Babinskineigung.

Die Brandwunden demarkieren sich.

28. XI. Rechnen sehr gut. Merkfähigkeit gut, hält aber noch daran fest, daß er sich noch erinnere, wie er hereingekommen sei.

1. XII. Macht psychisch jetzt durchaus normalen Eindruck unterhält sich mit der Umgebung, liest Bücher.

14. XII Weiß heute die drei Vögel, die er sich am 20. XI. merken sollte, abgesehen von der Eule, zunächst nicht mehr. Auf Nennung der Anfangsbuchstaben fallen ihm aber die anderen ein.

Am **22. I.** im psychischen Verhalten, abgesehen von einer gewissen Läppigkeit, nichts Anormales mehr. Die Brandwunden heilen.

23. I. Auf Wunsch entlassen.

Am **3. X. 1909** teilt uns der Patient brieflich Folgendes mit: „Mein allgemeines Befinden ist ein ganz Eigenes. Sonderbarerweise stellen sich durchgängig alle Tage einseitige Kopfschmerzen ein; auch habe ich die Brandwunden an den Füßen nicht ganz verloren und werde selbige meinem Ermessen nach nie ganz verlieren. Jeden Witterungswechsel verspüre ich in meinen Gliedern. Ueberhaupt kann ich geschäftlich den Mann nicht stellen wie früher. Ich kann nur noch ganz leichtes Schuhwerk tragen und muß selbiges des Tages öfters wechseln, was doch ziemlich stört. Auch hat sich seit dem Unfall linksseitige Schwerhörigkeit eingestellt."

Die Anfangsstadien schwerer Kohlenoxydvergiftungen entziehen sich fast stets dem Nachweis. Die meisten Patienten sind schon benommen, wenn sie aufgefunden werden und in ärztliche Behandlung kommen. In unsern Fällen schliefen die Patienten schon während der Nacht gewissermaßen in die toxische Benommenheit hinein. Nachträgliche Erhebungen werden durch die häufigen Erinnerungstrübungen, ja durch retrograde Amnesien erschwert. Bei Fall 3 wurde z. B. festgestellt, daß der Patient am Unglücksabend bis 10 Uhr ausgegangen war, dann den tödlich mit verunglückten Freund abholte und nach Hause ging. Die Erinnerung an diese Vorgänge war bei ihm gänzlich und zwar dauernd ausgelöscht.

Außerordentlich interessant war das psychische Verhalten des schließlich doch noch geretteten Patienten Ernst R. Dem anfänglichen Koma folgte wie gewöhnlich ein Stadium der Somnolenz mit Reaktionen auf äußere Reize, insbesondere auf Nadelstiche. Den Uebergang zu einem freieren Bewußtsein bildete ein Zustand großer Schläfrigkeit mit teilweiser Orientierung über die Umgebung. Trotzdem dauerte es noch fast 3 Wochen, bis einzelne gröbere psychische Störungen verschwanden. Es entwickelte sich zunächst eine eigenartige Moria, eine Witzelsucht, wie man sie besonders bei Stirnhirntumoren beschrieben hat. Der Patient zeigte ein ausgesprochenes,

läppisches Wesen mit Neigung zu albernen Scherzen, über die er dann selbst lacht. Zeitliche und örtliche Orientierungsstörungen blieben noch lange zurück. Die Merkfähigkeit für vorgesprochene Worte war ganz erheblich herabgesetzt. Jedes tiefere Interesse für die Angehörigen fehlte zunächst. Er erkundigte sich auch nicht nach seinem gleichfalls verunglückten, toten Freunde. Den Erinnerungsausfall deckte er durch reichliches Confabulieren. Auf die Frage, wodurch er verunglückt sei, erklärte er, „er wäre eine Treppe mit 30 Stufen heruntergefallen", „er sei verunglückt durch Einatmen von Opiumgasen" etc.

Zu den Augenstörungen bei Kohlenoxydgasvergiftungen rechnet zunächst die akute Conjunctivitis. Sie entwickelt sich durch Schleimhautreizung, vor allem bei sogenannten Kohlendunstvergiftungen. Das Verhalten der Pupillen wechselt. Wie die beiden ersten Fälle lehren, können sie im tiefen Koma auf Lichteinfall bald reagieren, bald starr sein. Starke Mydriasis war in unserm Material ungewöhnlich. Vielfach findet sich andererseits, wie auch der 2. Fall lehrt, trotz des Komas eine auffällige Engigkeit der Pupillen. Auch rascher Wechsel der Pupillenweite kommt vor (Fall 3). Hinsichtlich des Verhaltens der Bulbi findet sich bei v. Jacksch-Erben nur die Angabe, daß sie anfänglich meist nach oben verdreht sind. In den hier mitgeteilten Fällen sah man außerdem noch eigenartige Spontanbewegungen der Bulbi, die nach den Erfahrungen von Prof. Müller bei solchen schweren Kohlenoxydvergiftungen derart häufig und ausgesprochen vorkommen, daß sie entschieden eine gewisse differentialdiagnostische Bedeutung besitzen. Die gewöhnlich nach oben gedrehten Bulbi machen fortgesetzt unwillkürliche, sehr langsame, aber ausgesprochen rhytmische Pendelbewegungen nach beiden Endstellungen hin. In allen 3 Fällen trug dieses langsame Pendeln der Bulbii einen vollständig gleichmäßigen Charakter; es verschwand mit Aufhellung des Bewußtseins. Aehnliche Spontanbewegungen, aber keineswegs von derart gleichmäßigem

Rhytmus, kommen bei akuten, toxischen Erkrankungen des Zentralnervensystems im allgemeinen, und bei den Kohlenoxydvergiftungen im besonderen, auch im Bereich anderer Muskelgruppen, vor allem aber der Extremitäten vor, so in Fall 2 in Form anscheinend coordinierter Extremitätenbewegungen.

Sehr interessant ist die Entwicklung des Symptomenkomplexes der akuten, cerebralen Ataxie bei dem Patienten Ernst R. nach Aufhellung des Bewußtseins. Bei beiderseits gleichmäßig, lebhaften Sehnenreflexen und positivem Babinski'schen Zehenphänomen waren alle Körperbewegungen, insbesondere im Bereich der Extremitäten, ausgesprochen ataktisch und gleichzeitig, wenn auch in geringerem Grade, paretisch. Nur mit starker Unterstützung konnte sich der Patient aufrecht erhalten; bereits nach einer Woche hatte sich diese akute Ataxie erheblich gebessert.

Ueber das Verhalten der Patellarsehnenreflexe bei der akuten schweren Kohlenoxydvergiftung fehlen noch genaue Literaturangaben. Jacksch erwähnt, daß er 4 Fälle in tiefster Bewußtlosigkeit untersucht und die Patellarsehnenreflexe enorm gesteigert gefunden habe. Nach unsern Erfahrungen wechselt das Verhalten der Kniesehnenphänomene nicht nur bei den einzelnen Fällen, sondern auch zeitlich — und zwar unter Umständen rasch — bei demselben Patienten. In den beiden ersten tödlichen Fällen schwerster Vergiftung mit völliger Bewußtlosigkeit fehlten die Sehnenreflexe am Aufnahmetage in die Klinik völlig, und zwar andauernd bis zum Tode in Fall 2; im Fall 1 ließen sie sich jedoch einige Zeit vor dem Exitus wieder nachweisen. Eine ausgesprochene Sehnenreflexsteigerung mit Zunahme des Muskeltonus entwickelte sich im 3. Fall. Die gesteigerte Reflexerregbarkeit äußerte sich hier auch durch die Neigung zu kurzen klonischen, ja tonischen Streckspasmen. Diese Reflexsteigerung verband sich in Fall 3 noch mehrere Tage, selbst in der Phase leichterer Somnelenz, mit ausge-

sprochenen Babinski'schen Zehenphänomenen. Die Auslösung dieses „Plantar-Spinalreflexes" in solchen Fällen von schwerer Bewußtseinstrübung beweist natürlich keineswegs eine organische Pyramidenbahnschädigung; trotz alledem kann gelegentlich schon im Hinblick auf die Encephalomalacien im Bereich des Linsenkerns (s. u.) eine solche organische örtliche Grundlage in Frage kommen.

Hinsichtlich der Veränderungen des Blutbildes bei akuten Kohlenoxydvergiftungen, über die noch wenig Sicheres bekannt ist, schreibt v. Jacksch, daß er in den ersten Krankheitstagen auffällig hohe Zahlen von roten und auch weißen Blutkörperchen gefunden hat. Wir selbst fanden in Fall 3 am Aufnahmetage in die Klinik eine geringfügige Leucocytose (12 000). Die Leucocytenzahl nahm jedoch bald ab, sie betrug schon am 2. Krankheitstage 9000 und am 7. Tage nur 4300. Möglicherweise folgt auf die anfängliche Leucocytose vorübergehend eine reaktive Verminderung der Zahl der weißen Blutkörperchen. Auch der Haemoglobingehalt nahm bei unseren Patienten rasch ab (von 90% am Aufnahmetage auf 65% am Ende der ersten Krankheitswoche). Bei der Erythrocytenzählung muß man sicherlich die starke Cyanose und etwaige starke, lokale venöse Stauung während der akuten Phase der Vergiftung berücksichtigen. Durch solche örtliche Blutstauungen kommen ja erfahrungsgemäß gern lokale Polycythaemien zustande.

Die Veränderungen an Puls und Blutdruck bestehen in schweren Fällen gewöhnlich darin, daß sich die Pulsfrequenz unter Abnahme des Blutdrucks und gelegentlicher Irregularität erhöht. Starke Pulsbeschleunigung scheint prognostisch ungünstig zu sein.

Die Atmung der bewußtlos eingelieferten Kranken ist meist beschleunigt, gleichzeitig aber tief schnarchend-keuchend. Gleichzeitig macht sich das Trachealrasseln geltend. Eine größere Dyspnoë gehört weniger zu den Kohlenoxydvergiftungen, als zu den sogenannten Kohlendunstvergiftungen; bei den

letzteren treten eben die Reizerscheinungen von seiten der Schleimhäute schärfer hervor.

Temperatursteigerungen sind gewöhnliche Begleiterscheinungen der akuten Kohlenoxydvergiftung. Höheres Fieber findet sich, wie unsere Fälle beweisen, gerade bei sehr schweren Intoxikationen; es gehört deswegen zu den prognostisch wenig günstigen Momenten. In den beiden ersten letalen Fällen schwankte die Temperatur zwischen 39.4 und 41°; bei dem später geheilten Kranken blieb die Temperatur nur subfebril.

Der Urin soll bei akuten Kohlenoxydvergiftungen fast immer, wenn auch in wechselnder Menge, Zucker enthalten. Wir selbst konnten diese Angaben nicht bestätigen. In Fall 2 und 3 wurden jedoch Eiweißspuren und vereinzelte hyaline Cylinder festgestellt.

Die Diagnose solcher Kohlendunstvergiftungen ist gemeinhin leicht: der Geruch des Raumes, in dem die Patienten aufgefunden werden, sowie der Geruch des Patienten selbst und seiner Kleider, das Gesamtbild einer akuten, schweren Intoxikation mit sogenannter „Schleimhautreizung" geben im Verein mit den beschriebenen Pendelbewegungen der Augen ein diagnostisches Hilfsmittel zur raschen Erkennung des Leidens. Die hellrote Färbung des Blutes bei reinen Kohlenoxydvergiftungen vermißt man jedoch recht häufig in schweren Fällen von Kohlendunstvergiftungen. Das Blut sieht im Gegenteil hier, wie auch unsere Fälle lehren, — entsprechend der sichtbaren Cyanose der Patienten — recht dunkel aus.

Mit dem glücklichen Ueberstehen der akuten Phase schwerer Kohlenoxydvergiftung sind die Patienten keineswegs ganz gesund. Nachkrankheiten verschiedener Intensität sind ganz gewöhnlich. Die wichtigsten residuären Erscheinungen sind Lungenerkrankungen, auch in Gestalt von Lungenabsceß und Lungengangrän, sowie vielfarbige nervöse Störungen. Für die letzteren können

organische Gewebsveränderungen in Gestalt akuter, disseminierter Myelo- und Encephalomalacien mit verantwortlich sein (symptomatologische Details siehe v. Jacksch-Erben). In unserm Fall blieben migräneartige, einseitige Kopfschmerzen, sowie eine linksseitige nervöse Schwerhörigkeit zurück. Auch die Brandwunden an den Füßen waren sogar 3 Jahre später noch nicht ganz verheilt. Solche schlechtheilenden Brandwunden kommen teils durch Verbrennnung der schon benommenen oder ganz bewußtlosen Patienten an den Kohlenbecken und Oefen zustande, oder aber, wie dies in unserem Falle geschah, durch fehlerhafte Anwendung von Wärmeflaschen. Bei unserem Patienten versuchte man außerhalb der Klinik mit solchen zu heißen Wärmeflaschen die kalten Beine zu erwärmen, wie dies leider so leicht geschieht ohne Rücksicht auf die außerordentliche Verbrennungsgefahr bei bewußtlosen und anaesthetischen Kranken.

Die Mortalität der Kohlenoxydvergiftungen hängt vornehmlich von der Schwere der Intoxikation, sowie von dem raschen Einsetzen einer energischen Therapie mit ausgiebigen Aderlässen und nachfolgenden Kochsalzinfusionen ab. Daß in schweren Fällen auch diese Behandlung versagen kann, lehrt der tödliche Fall 2. Er bot ein recht interessantes Sektionsergebnis: im linken Linsenkern lag zunächst ein etwa kirschgroßer, gelblicher, an seiner Peripherie leicht haemorrhagischer Erweichungsherd; genau korrespondierend ein noch etwas größerer Herd im rechten Linsenkern. Häufig führen solche Fälle von schwerer Kohlenoxydvergiftung zu größeren akuten Encephalomalacien im Gehirn. Und es ist merkwürdig, daß diese mit auffälliger Häufigkeit symetrisch die beiden Stammganglien — wie auch in unserem Falle — betreffen. Bemerkenswert waren weiterhin bei unserem Patienten neben der angeborenen Engigkeit der Aorta die groben makroskopischen, sicherlich akuten Herzveränderungen, sowie die eigenartigen, lobulären

Hepatisationen der Lunge. Die Herzmuskulatur war schlaff, blaßgrau, brüchig und trübe; die lobulären Hepatisationen befielen vornehmlich die Unterlappen. Schließlich verdienen noch in solchen Fällen von schwerer Kohlenoxydgasvergiftung die Haemorrhagien in die Pleuren Erwähnung.

IX. Phosphorvergiftung.

Bekanntlich ist nur der gelbe oder weiße Phosphor giftig, der rote und amorphe, wenn er mit dem ersteren nicht gemischt ist, hingegen nicht. Der ungemein segensreiche Einfluß jener in Deutschland gültigen, gesetzlichen Vorschrift, welche die Benutzung von weißem Phosphor zur Zündhölzchendarstellung seit dem 1. Januar 1907 ganz verbietet, erhält seinen zahlenmäßigen Ausdruck durch die große Seltenheit akuter Phosphorvergiftungen in der Jetztzeit. Im Gegensatz hierzu steht die ganz enorme Häufigkeit dieser Intoxikation in Oestreich: v. Jacksch berichtet, daß er vom Februar 1890 bis zum Dezember 1908 in der Prager Klinik nicht weniger als 280 Fälle von Phosphorvergiftungen zu sehen bekam, und fordert gebieterisch, daß die Erzeugung und der Verkauf mit Stangenphosphor beschickter Zündhölzchen verboten werde.

In unseren beiden Fällen handelt es sich um schwere, akute Phosphorvergiftung bei Braut und Bräutigam (Suicid) durch gewöhnliche Zündhölzer, die eine kleine Beimengung von weißem, d. h. giftigem Phosphor enthielten. Das Paar schnitt von **15 Päckchen,** d. s. 1050 Stück Zündhölzer, die Köpfchen ab, weichte die Masse in Wasser auf und trank diese „Emulsion" je zur Hälfte. Nach v. Jacksch sollen solche Phosphorzündhölzer je 0.167 bis 1.78 mgr. Phosphor enthalten. Braut und Bräutigam nahmen also je **wenigstens 87,75 mgr. und höchstens 934.5 mgr., also 0.9 Gramm Phosphor** zu sich. Die durchschnittliche letale Dosis war also weit überschritten; trotz alledem gelang es die Braut zu retten.

Die Zukunftsaussichten hängen freilich nicht nur von der aufgenommenen Dosis des giftigen Phosphors ab, sondern auch von dem schwer zu bestimmenden Faktor der individuell verschiedenen Toleranz, dann von der Aufnahmeform des Giftes (Emulsion oder Lösung), sowie von der Quantität und Qualität des schon zuvor vorhandenen Mageninhalts (in Fetten und Oelen löst sich der Phosphor!) und nicht zuletzt von der Möglichkeit einer zielbewußten Therapie und von dem Eintreten einer Selbstspülung durch noch rechtzeitiges Erbrechen.

Fall I. Marie Sch., 16 J. aus Zarbze.

Aufgenommen in die med. Klinik am 29. VIII., entlassen am 24. XI. 1908 als gebessert.

Vorgeschichte: Hat gemeinsam mit ihrem Bräutigam von **15 Päckchen Phosphorzündhölzer** (das Päckchen = 70 Stück) die Köpfchen abgebrochen, in Wasser aufgeweicht und die so hergestellte „Lösung" **zur Hälfte** getrunken. Im Gegensatz zu ihrem Bräutigam zunächst keine besonderen Beschwerden davon.

Objektiv: Gut entwickeltes Mädchen, kein schwer-kranker Eindruck, Klagen über Magen- und Leibschmerzen. Abgesehen von Druckempfindlichkeit des Epigastriums und der Nabelgegend kein besonderer Befund. Bei der Magenausspülung Spülwasser gelb, Geruch nach Knoblauch. Weitere Behandlung mit Terpentin und Einlauf, worauf sich die Leibschmerzen bessern.

30 VIII.: In der Nacht mehrfach Erbrechen, erst gegen Morgen eingeschlafen, früh heftige Leibschmerzen; nochmals Magenspülung.

Lungen frei, zweiter Pulmonalton verdoppelt, Puls 60, nicht ganz regelmäßig, Blutdruck 85 mm Riva-Rocci.

Leib nicht aufgetrieben, Epigastrium und Nabelgegend stark druckempfindlich, Leber und Milz ohne Bes. Urin spärlich, Spuren von Eiweiß, Indikan stark positiv, im Sediment reichlich Epithelien. — Im Blute rote 3 400 000, weiße 3300.

Neurologisch keine Besonderheiten, Sehnenreflexe nicht gesteigert.

31. VIII. Hgl. 75%, rote 5 000 000, Leukozyten — 2200. Blutdruck 75 mm.

Menses eingetreten.

Im Urin Eiweißspuren, stark Urobilin und Indikan. Im Sendiment: Reichlich Leukozyten, vereinzelte Cylinder.

Kein Fieber bis jetzt, höchste Abendtemperatur bei zweistündiger Messung 37,4.

1. IX. Hgl. — 75, weiße — 1800. Blutdruck 88 mm.

Schläfrig; allgemeine Schwäche, subikterische Verfärbung der Haut und Conjunktiven; Leber fingerbreit in der Mamillarlinie den Rippenbogen überragend, etwas derb, sehr druckempfindlich.

2. IX. Leucocyten 1600.

Zeitweise Erbrechen kleiner Mengen einer trüb-serösen Flüssigkeit, die freie Salzsäure und Pepsin enthält, von einer Gesamtacidität = 20 (kein Phosphorgeruch). Harnmenge = 2100 ccm, kein Gallenfarbsloff.

Obstipation.

3. IX. Deutlicher Schleimhautikterus, Akrozyanose, starke Conjunktivitis mit eitriger Sekretion. Leichte Stomatitis. Leberdämpfung noch weiter vergrößert; Leber auf Druck sehr schmerzhaft. Milz nicht palpabel.

Die Sehnenreflexe an Beinen und Armen (auch mit „Jendrassik") nicht mehr auslösbar. Fußsohlenreflex lebhaft, kein Babinski, lebhafte Bauchdeckenreflexe; keine Druckempfindlichkeit der Nerven, keine Hypotonie.

Leise Herztöne. Erster Mitralton mitunter gespalten, Puls regelmäßig, jedoch leicht unterdrückbar, Blutdruck 80 mm.

Meneses zu Ende.

4 IX. Leber noch stark vergrößert. — Leukozyten 6500. — Im strohgelben Urin weder Urobilin, noch Bilirubin. — Zeitweise Erbrechen.

5. IX. Klagen über rechtsseitige Kopfschmerzen.

In der Hohlhand beiderseits ungleichmäßige bis 5 Pfg. Stück große hyperämische Flecken.

Leber drei Querfingerbreit den Rippenbogen überragend.

Leukozyten = 4700, Blutdruck 92.

6. IX. Die Flecken in der Hohlhand verschwunden. Gegen Abend zunächst Wohlbefinden; Gegen 10 Uhr jedoch mitten im Schlafe Atemnot. Wird von der Wärterin gerüttelt, erwacht, Atemnot vorbei; hierauf ausgesprochene psychische Störung. Als sie den Arzt sieht, blickt sie merkwürdig starr im Zimmer umher, ist aber auf Fragen zunächst völlig orientiert. Plötzlich wird sie sehr lustig, und aufgeregt, fängt an zu singen, fragt die Wärterin, ob sie nicht deren Bräutigam sähe, er stände doch da, schimpft auf die Wärterin, als diese dies verneint. Sagt dann plötzlich, man solle doch den Schlitten schneller ziehen. Erklärt jetzt den Arzt nicht zu kennen, hält ihn für einen Bekannten aus ihrer Heimat. Ein Portemonnaie erklärt sie für ein Henkelkörbchen, ein Taschentuch als Täschchen, ein Markstück als 30 Mk., ein blaues Tuch mit roten

Streifen als rosa usw. Auf die Frage, wieviel Nasen sie habe, fährt sie sich mit dem Finger zunächst ans Kinn, dann an die Nase, und zwar anfänglich an die linke, dann an die Mitte und schließlich an die rechte Seite und erklärt endlich: 3 Nasen. Auf die Frage: Wieviel Beine hat das Pferd? 8. Dann Behauptung ihre Finger seien auf einmal ganz lang geworden, fährt sich an den Fingern entlang bis über die zwei- bis dreifache Länge hinaus, hält dort inne.

Eine Warze auf ihrem Handrüken erklärt sie für einen Schmutzfleck, kratzt an ihm bis zum starken Bluten ohne Schmerzensäußerung.

Von der leeren Rückseite eines bedruckten Blattes liest sie den Anfang eines Liebesbriefes vor, der dort in veilchenblauer Schrift stände. Auf der bedruckten Seite will sie nur einen Klecks von derselben veilchenblauen Tinte sehen. Kurze Zeit darauf erklärt sie dieselbe Druckschrift (ein Atestformular) für die Anpreisung eines Kaufmanns ihrer Heimat, der darauf saure Gurken, Heringe u. dgl. empfiehlt, macht darüber zahlreiche Bemerkungen.

Bei suggestivem Händedruck und Erklären, man gebe ihr etwas in die Hand, sagt sie: Ja, das ist ein Zwirnfaden: sie tut so, als ob sie ihn in die Hand nimmt und in der Luft ausspannt.

Ueber Raum und Zeit völlig desorientiert. Sie glaubt sich zu Hause und erklärt aufstehen zu müssen, hält die Glühlampe im Krankenzimmer für die aufgehende Sonne, ist guter Stimmung, schläft später, ohne die Orientierung wiederzufinden, ein. —

Leukozyten = 5000.

7. IX. Bei der Visite völlig geordnet, angeblich gar keine Erinnerung für die Vorgänge der letzten Nacht, leugnet sie ab. — Temperatur am Abend subfebril (37,8)

8. IX. Leber kleiner; weniger druckempfindlich, weicher, nur noch einen Querfinger breit Rippenbogen überragend. Bei besserem Allgemeinbefinden Klagen über Schmerzen in Knie-, Fuß- und Ellbogengelenken, keine Schwellungen daselbst. Die Sehnenreflexe fehlen noch.

Im reichlichen strohgelben Urin niemals Bilirubin.

Die Herztöne dumpf, zweiter Pulmonalton lauter als zweiter Aortenton, gespalten. Coffein, Digitalis. Pulsus rarus (64 — 72), nicht ganz regelmäßig. Leukozyten = 8000.

9. IX. Psychisch völlig klar; fühlt sich auch körperlich ganz wohl.

Herzdämpfung nach rechts und oben vergrößert: schlechter, langsam ansteigender Spitzenstoß, der erste Mitralton sehr leise, etwas verlängert, der Puls selten (54), nicht ganz regelmäßig und gleichmäßig. — Cyanose der Wangen und Lippen. — Blutdruck 92.

10. IX. Leises systolisches Geräusch an der Herzspitze.

Leukozyten = 8400, rotes Blutbild normal.

14. IX. Hgl. 60%, Leukozyten = 8100.

Der in der letzten Zeit acholische Stuhl heute wieder normal gefärbt.

19. IX. Leises systolisches Spitzengeräusch. Stetig Klagen über Herzklopfen (besonders beim Aufrichten und bei Aufregung). Ikterus fast ganz verschwunden.

21. XI. Leukozyten = 10200.

22. IX. Kein Ikterus mehr. Sehnenreflexe an den Beinen wiederum nachweisbar.

Klagen über Herzklopfen. Pulsus rarus (52—56; Bigeminie). Im Urin hyaline Cylinder.

24. IX. Nachdem schon während der ganzen letzten Zeit eine diffuse meteoristische Auftreibung mit hartnäckiger Obstipation aufgefallen war, trat in der vergangenen Nacht unter gleichzeitiger Pulsverlangsamung auf 46, plötzlich heftige Atemnot, „reißende" Leibschmerzen und Erbrechen auf.

Objektiv erscheint der Leib stark aufgetrieben und zwar besonders auch in der rechten Unterbauchgegend. Hier sieht man eine nach Art einer Steifung geblähte Schlinge, die von der Nabelgegend nach der Gegend des Coecums hinzieht. Peristaltik oder Stenosengurren nicht nachweisbar, bei Druck Plätschern.

Gegen 9 Uhr Magenausheberung; noch reichliche Reste des gegen 6 Uhr genossenen aus Milch und Semmel bestehenden Frühstücks (gut zerkleinert, freie Salzsäure, keine Milchsäure, Gesamtaciditat 66).

Abends bei ausgesprochenem Pulsus rarus (44 — 48) zeitweise Herzklopfen. Die geblähte Darmschlinge weniger deutlich, Flatus gehen ab.

26. IX. Noch leichter Meteorismus, Leber nicht mehr palpabel. Hgl. 62%, 3 000 000 rote. — Stuhlgang auf Oeleinlauf.

27. IX. Nachts erst gallisches, dann leicht fäculentes Erbrechen, Leibschmerzen, Verfall. — Auf Atropin ($^1/_2$ mg. innerlich) vorübergehende Besserung.

Gegen früh wieder fäculentes Erbrechen, Druckgefühl im Epigastrium, Darmperistaltik kaum nachweisbar.

Auf Atropinzufuhr die Herztätigkeit unverändert langsam.

28. IX. Körpergewicht 47,5 (— 2,5).

30. IX. Leukozyten = 11600. Immer noch langsamer Puls (48 — 52).

1. X. Klagen über Leibschmerzen. Dieselbe Darmschlinge wie früher meteoristisch gebläht. Dabei dauernd sehr hochstehender Traubescher Raum, sehr wenig Peristaltik hörbar.

Gegen Abend bei sehr frequenter Atmung, jedoch pulsus rarus, heftiger Schmerzanfall mit gallischem Erbrechen.

5. X. 2 kg. zugenommen, Leukozyten = 7000, rote 3 100 000

7. X. Herzaktion regelmäßiger und kräftiger, nur noch selten Herzklopfen, sehr hochgradige Schwäche.

Im Röntgenbild Herz etwas groß. — Menses (von 8 — 11).

Am 11. X. bei fortschreitendem Wohlbefinden immer noch starke Blässe (Hgl. 54%, weiße 11 800). Herzaktion ist allmählich etwas schneller geworden, jetzt 72—76.

13. X. spez. Blutgew. — 1049.

14. X. Heute wieder ausgesprochene Pulsverlangsamung (56—60)

15. X. In der Nacht plötzlich sehr heftiger kolikartiger Schmerzanfall in der Magengegend (kein Erbrechen, Pulsus rarus). — Noch Neigung zu Zahnfleischblutung. — Stuhlgang jetzt mitunter spontan.

16. X. Bei der Magenfunktionsprüfung nüchtern, leer. Im Probefrühstück freie Salzsäure, Gesamtacidität. 44.

19. X. Hgl. 55, Leukozyten = 5100.

31. X. Menses.

2. XI. Körpergewichtszunahme in der letzten Woche, völlig wohl. Heute fast 38° (leichte Angina?).

9. XI. Gelegentliche Temperatursteigerungen, während dieser Zeit starker Meteorismus, sehr beschleunigte Atmung, kolikartige Schmerzen in der Gegend des Quercolons.

10. XI. Neue heftige Anfälle von starkem Meteorismus und mittelhohem Fieber. Nach den Anfällen große Schwäche.

17. XI. Pulsfrequenz vielleicht etwas hoch (96). beim Aufstehen Tachycardie.

24. XI. Auf Wunsch als gebessert in Begleitung der Mutter entlassen. Allmählige Körpergewichtszunahme von 50 kg auf 59 kg.

Auf eine briefliche Anfrage schreibt die Patientin am 2. X. 1909:

„Teile ergebenst mit, daß ich wieder gesund bin und ein Gewicht von 140 Pfd. habe. Anfänglich hatte ich noch häufige Leibschmerzen und Erbrechen. Nach und nach hörten auch diese auf, und nun fühle ich mich wieder vollständig gesund und kräftig. Auch hatte ich zeitweise einen sehr aufgetriebenen Leib; seit 3 Monaten jedoch keine Spur mehr davon."

Fall II. Albert Sch., **27 J.** alter Buchhalter aus Liegnitz.

Aufgenommen in die med. Klinik am 29. VIII. 1908, gestorben am 3. IX. 1908.

Vorgeschichte: Bruder am Herzschlag, ein Bruder mit 34 J. an Gehirnschlag gestorben.

Früher stets gesund; hat in der Nacht vom 28. auf 29. VIII. 1909 gegen 1/4 1 Uhr zusammen mit seiner Braut 15 Pakete

(à 70 Stück) **Schwefelhölzer** in Wasser aufgelöst zur Hälfte getrunken. Sofort leichte Magenschmerzen. Kein Schlaf. Gegen 9 Uhr morgens gingen die beiden nach dem Zoologischen Garten (um sich in der Oder zu ertränken). Auf dem Wege wurde Pat. plötzlich von heftigen krampfartigen Schmerzen im Magen und im Leibe befallen. Er mußte sich hinsetzen und wurde blau im Gesicht. Gegen ½11 Uhr heftiges Erbrechen. Auf dem Rückwege zur Stadt brach Pat. in der Nähe der Kliniken zusammen. Es wurde ihm von anderer Seite sofort der Magen ausgespült, außerdem bekam er Terpentin und subcutan Kampfer.

Bei der **Aufnahme** klagt er über heftiges Erbrechen, starke Magenschmerzen, krampfartiges Leibweh.

Objektiv sind Verätzungen nirgends nachweisbar, aus dem Munde jedoch Phosphorgeruch. Das Erbrochene riecht nach dem dargereichten Terpentinöl. Leib, namentlich in der Magengegend, druckempfindlich. Abgesehen von der subnormalen Temperatur (36,5) und der etwas geringen Pulsfrequenz (60) sonst keine Bes.

Behandlung mit Terpentinöl, Suppositorien und Belladonna; warme Umschläge auf den Leib.

Weiterer Verlauf: Nachmittags starkes Erbrechen und immer heftige Magen- und Leibschmerzen. Die Blutuntersuchung ergibt 4 400 000 rote, 5600 weiße Blutkörperchen Keine Poikilocytose.

Nachts wenig Schlaf, Kopfschmerzen, Magen- und Leibschmerzen, starkes Erbrechen grünlicher Massen.

Auf Einlauf eine Stuhlentleerung. Im Urin Eiweißspuren. Urobilinreaktion schwach positiv, sonst keine Bes.

Am **30. VIII.** Hämoglobin = 100, rote = 4 150 000, weiße = 3000.

31. VIII. 4 300 000 rote, 6600 weiße, Hgl.-Gehalt = 100. Im Urin Eiweißspuren, Urobilinreaktion schwach positiv, einige hyaline und granulierte Cylinder, kein Fieber (abgesehen von 38,0 früh am 30. VIII.).

1. IX. 1908. Ikterische Verfärbung des Gesichts, der Rumpfhaut und Conjunktiven.

Allgemeines Schwächegefühl; Pulsus rarus (56).

2. IX. Deutlich Ikterus, starke Schmerzen in der Lebergegend, Leber den Rippenbogen um 2 Querfinger überragend, deutlich palpabel, Milz nicht vergrößert.

Am Abend wegen der starken Schmerzen Morphium.

3. IX. Früh bei der Visite tiefer Schlaf, nach dem Erwachen miserabler Puls, Cyanose; leichte Benommenheit, Klagen über großen Durst.

Hgl = 80%, rote = 4 500 000, weiße = 9200.

Im Urin deutlich Urobilin, Bilirubin, vereinzelte rote Blutkörperchen, Leucin und Tyrosin nicht nachweisbar.

Mittags 12½ Uhr **Exitus.**

Autopsie im pathol. anatom. Institut zu Breslau (Geheimrat Ponfick):

Sehr kräftige, gut genährte Mannesleiche; Hautfarbe gelb, an den abhängigen Partien, sowie in der Gegend des Schlüsselbeins blaurot. Bei Eröffnung des Schädels entleert sich klarer Liquor. Dura o. B. Pia an einzelnen Stellen grauweiß durchsetzt, daneben stark hyperämisch. Hirnsubstanz blaß, anscheinend nicht verändert.

Am **Rückenmark** die Pia auffallend blutreich; ebenso die epiduralen Nervenplexus.

Zwergfellstand: r. oberer Rand der V. Rippe; l. unterer Rand der V. Rippe.

Im Herzen etwa 50 ccm gelber, seröser Flüssigkeit.

Herz über Faustgröße. Beide Ventrikel dilatiert. Herzmuskel auffallend schlaff; Farbe gelbbraun; Tigerung nicht ausgesprochen. Unter dem Endokard des link. Ventrikels, besonders am Septum, zahlreiche, teilweise confluierende Blutungen. Endokard im übrigen an einzelnen Stellen leichte atheromatöse Veränderungen der Innenhaut.

Linker Pleuraraum frei. Lungengewebe überall lufthaltig, gut gebläht. In den unteren Partien Vermehrung des Blutgehaltes. Mäßig starkes Oedem. Bronchialschleimhaut gelblich verfärbt, belegt mit schleimig-eitrigen, festhaftenden Massen. Rechte Lunge: Beide Pleurablätter fest miteinander verklebt, im übrigen wie links.

Nach Eröffnung der **Bauchhöhle** bedeckt das Netz die vorliegenden Darmschlingen.

Der Magen ist stark gebläht, nimmt die ganze Oberbauchgegend ein. Der Dickdarm ist dilatiert, Dünndarm wenig stark gebläht.

Leber: überschreitet den Rippenrand um etwa einen Querfinger; vorderer Rand ist ein wenig abgerundet. Ziemlich groß, weich. Farbe safrangelb. Acinöse Zeichnung vollkommen verwischt. Gallengänge sehr weit, durchgängig. Schleimhaut ebenso wie die der Gallenblase rosarot, wenig gekörnt. Inhalt der Gallenblase wässrig, fadenscheinig.

Milz: mäßig groß, weich (14 : 4½ : 8½) Schnittfläche glatt, nicht vorquellend.

Magen: Stark dilatiert, Inhalt viel Luft, bräunlich-schwarze, bröcklige Massen, die keinen knoblauchartigen Geruch haben. Magenschleimhaut belegt mit festhaftenden Schleimmassen. An der Hinterwand eine alte Narbe.

Duodenum weit. Auf der Höhe der Falten geringe Injektion der Gefäße.

Dünndarm: Inhalt gelblich-grau; im übrigen Schleimhaut o. B.

Pankreas: Groß, weich, Zwischengewebe sehr blutreich, rot. Ductus Wirsingianus frei.

Nebennieren: o. B. Nieren: Von gewohnter Größe. Kapsel ohne Substanzverlust abziehbar. Oberfläche glatt. Farbe: Wenig fleckig, dunkelblaurot-gelb. Konsistenz: Teichig-weich. Die Rindensubstanz ist an einzelnen Stellen streifig-rot-gelb. Marksubstanz an einzelnen Papillen streifenförmige Kalkeinlagerungen. Abführende Harnwege o. B. Schleimhaut in der Gegend des Folliculus terminalis aufgelockert. Geschlechtsorgane o. B.

Zusammenfassung: Myodegeneratio adiposa gravis cordis; Haemorrhagia subendocardialis; Cyanosis lienis; Tracheitis; Pleuritis adhaesiva dextra; Oedema; Emphysema; Bronchitis; Dilatatio ventriculi; Hyperaemia Duodeni; Acholia faecium; Degeneratio adiposa hepatis; Icterus; Degeneratio adipos. ren. utr.; Hyperaemia Durae matris; Icterus universalis.

Ernstere Störungen entwickeln sich auch nach innerlicher Zufuhr größerer Giftmengen gewöhnlich nicht sofort, sondern erst nach einigen Stunden. Wesentliche nervöse Krankheitserscheinungen pflegen anfänglich ebenfalls zu fehlen. Obwohl unsere beiden Kranken gleiche Phosphormengen zu gleicher Zeit zu sich genommen hatten, gestaltete sich das klinische Bild der Initialsymptome doch insofern verschieden, als im ersten Falle zunächst überhaupt keine Beschwerden bestanden, während im zweiten Falle alsbald leichtere Magenschmerzen einsetzten. Als die Brautleute etwa neun Stunden nach der Giftaufnahme in die Nähe der Klinik kamen, um sich in der benachbarten Oder zu ertränken, wurde der Bräutigam schon von heftigen, krampfartigen Schmerzen im Abdomen sowie von Erbrechen befallen, sodaß er bei dem Versuch in die Stadt zurückzukehren in der Nähe der Kliniken zusammenbrach. Die Braut hingegen war während dieser Zeit von wesentlichen Krankheitserscheinungen noch immer frei.

Da das klinische Bild der akuten Phosphorvergiftung in den modernen Sammelwerken mit genügender Genauigkeit geschildert ist, können

hier nur einige Besonderheiten unserer Fälle besprochen werden.

Nach v. Jacksch sollen vorübergehende Temperatursteigerungen sehr häufig sein. Bei unserer Patientin wurde in den ersten beiden Krankheitstagen zweistündig gemessen; die höchste Abendtemperatur betrug jedoch nur 37,4°. Auch im zweiten Fall war die Temperatur anfänglich eher subnormal als erhöht.

Die Pulsfrequenz soll anfänglich normal oder etwas erhöht sein und erst mit dem Eintreten der Gelbsucht abnehmen. Liegt jedoch gleichzeitig eine schwere, toxische Herzerkrankung vor, so kann trotz alledem auch im Stadium der Gelbsucht die Pulszahl sehr hoch sein. Es ist sehr bemerkenswert, daß in unseren beiden Fällen die Pulsfrequenz schon zu einer Zeit sichtlich herabgesetzt war, in der ein Ikterus noch nicht bestand. Bei der geretteten Patientin nahm die Pulzfrequenz in den nächsten Krankheitstagen noch weiter ab und erreichte ihr Minimum in der 4. und 5. Woche (bis zu 44 Schlägen in der Minute) Es bestand also eine ausgesprochene Bradycardie. Erst nach 6 bis 7 Wochen stellte sich der Puls in der Ruhe annähernd wieder auf die Normalzeit ein. Gleichzeitig bestanden bei unserer Patientin vom 6. Tage ab deutliche Herzbeschwerden: objektiv wurden die Töne leiser und dumpf, und die Herzdämpfung erwies sich nach oben und rechts vergrößert. Später entwickelte sich ein systolisches Mitralgeräusch. Anscheinend lag eine toxische Myocarditis vor.

Interessant sind die Rückwirkungen akuter, schwerer Phosphorvergiftungen auf das Blutbild. Die von v. Jacksch beobachtete, flüchtige Vermehrung der roten Blutzellen konnten wir nicht nachweisen, wohl aber die von Pisarski beschriebene, mehrtägige Leukopenie. Da sich in der Literatur nur wenige Fälle mit genauen Leukozytenzählungen beschrieben finden, wollen wir die Resultate in unsern Fällen genauer darstellen (siehe Kurven am Schluß!):

Aus den beigefügten Tabellen ergibt sich also, daß in beiden Fällen eine ausgesprochene Leukopenie sich entwickelte. Besonders hochgradig war diese Herabsetzung der Leukozytenzahl im ersten Fall: am 4. Krankheitstage fanden sich nur noch 1800, am 5. Tage 1600 weiße Blutkörperchen in 1 ccm! Erst nach der 2. Woche kam es wiederum zu normalen Leukocytenzahlen und im Anschluß daran vielleicht zu einer leichten Leukocytose. Angaben über die qualitative Veränderungen des weißen Blutbildes haben wir nicht gefunden. In unsern Fällen ergab die Auszählung, daß während der Dauer der Leukopenie eine Verschiebung des Blutbildes zu Gunsten der Lymphocyten stattfand. Es bestand also relative Lymphocytose.

Die secundäre Leberschwellung kann sich durch Schmerzen in der Lebergegend (Kapselspannung) auch subjektiv anzeigen; sie geht gewöhnlich nicht mit einem Milztumor einher. Die Lebervergrößerung stellt sich in unsern beiden Fällen zu gleicher Zeit, etwa am 4. Krankheitstage, ein. Bei der geretteten Patientin erreichte sie am Ende der 1. Woche ihr Maximum; die Leber wurde darauf wieder kleiner und ihre Druckempfindlichkeit nahm ab.

Die erste und wesentliche Harnveränderung besteht wohl in der Urobilinurie. Sie war in unsern Fällen schon vor Eintritt des sichtbaren Ikterus vorhanden. Leucin und Tyrosin haben wir hingegen nicht gefunden. Bemerkenswert sind in beiden Fällen die leichten Eiweißspuren in den ersten Krankheitstagen.

Die nervösen Symptome bestanden in unsern Fällen in einer anfänglichen Schläfrigkeit, die bei dem später verstorbenen Patienten allmählich in eine gewisse Benommenheit überging. Bemerkenswert ist der in der Krankengeschichte genauer beschriebene, maniakalische Erregungszustand bei der Braut, der sich ungefähr eine Woche nach der Giftaufnahme nachts entwickelte und entschieden hysteriforme Züge darbot. Worauf das vorübergehende Verschwinden

der Sehnenreflexe an beiden Armen und Beinen bei unserer Patientin zurückzuführen ist, läßt sich schwer beurteilen. Möglicherweise war diese Areflexie trotz der fehlenden Druckempfindlichkeit der Nervenstämme doch der Ausdruck einer mäßigen, peripherischen Neuritis.

Schließlich sind noch die Magen-Darmstörungen bei unserer Patientin hervorzuheben. Die üblichen, acholischen Stühle, die sich mit dem Einsetzen des Ikterus zeigen, verloren sich kurz vor dem Verschwinden der sichtbaren Gelbsucht. Nach etwa 4 Wochen trat ein merkwürdiger Anfall auf mit akut einsetzendem Pulsus rarus, heftiger Atemnot, Erbrechen, Leibschmerzen, diffusem Meteorismus und gelegentlichen Darmsteifungen (in der rechten Unterbauchgegend eine nach Art einer Steifung geblähte Schlinge nachweisbar!) Im Anschluß daran kam es zu gallischem und faeculentem Erbrechen. Die Deutung dieser akut einsetzenden, sich aber wieder zurückbildenden und sich späterhin noch mehrmals wiederholenden „Darmstenose“ ist sehr schwierig; jedenfalls schien sie mit der Phosphorvergiftung in engem Zusammenhang zu stehen. Es wurde damals auch an die Möglichkeit schwerer, aber mehr umschriebener, toxischer Veränderungen der Darmmuskulatur gedacht.

Berichtigungen.

Seite	11	Zeile	4	von unten	lies:	gelapptkernige
„	13	„	1	„ oben	„	Bauchhöhle
„	16	„	18	„ unten	„	ist
„	52	„	14	„ unten	„	Wangenschleimhaut
„	57	„	19	„ oben	„	1200 ccm.
„	72	„	3	„ unten	„	Kresols.
„	79	„	18	„ unten	„	dem bei fast allen.

Lebenslauf.

Am 23. Januar 1877 wurde ich als Sohn des Bauunternehmers und späteren Stadtrentmeisters *Heinrich Uffelmann* und seiner Ehefrau *Lisette,* geb. *Stricker,* in Schwerte an der Ruhr geboren. Ich besuchte dort die Volksschule und vom 10. Lebensjahre ab die städtische Rektoratschule bis Obertertia, dann das Gymnasium zu Dortmund (Untersecunda) und Katharineum zu Lübeck, wo ich Ostern 1897 das Reifezeugnis erhielt.

Ich studierte zunächst in Freiburg i. B., wo ich mich vorwiegend mit germanistischen Studien beschäftigte, dann in Greifswald, Kiel und Jena. In Jena vollendete ich im Sommersemester 1904 die ärztliche Vorprüfung und war während meiner klinischen Semester vom Sommer 1905 an ausschließlich in Marburg. Hier vollendete ich am 22. Oktober 1909 das medizinische Staatsexamen und war dann unter Prof. *Müller* Medizinalpraktikant und Assistent der medizinischen Poliklinik zu Marburg, nachdem mir ein Teil des praktischen Jahres erlassen worden war. Im März 1911 ließ ich mich als praktischer Arzt in Rosenthal, Bez. Cassel, nieder.

Meine klinischen Lehrer in Marburg waren die Herren Professoren und Dozenten:

Ahlfeld, Aschoff, Bach, Beneke, Bonhoff, Brauer, de la Camp, Hess, Hildebrand, Küster, Küttner, Ostmann, Rieländer, Straub, Tuczek und *Wendel.*

Allen diesen spreche ich an dieser Stelle meinen verbindlichsten Dank aus. Vor allem aber ist es mir eine angenehme Pflicht, meinen hochverehrten, früheren Chef Herrn Prof. Dr. *Eduard Müller* für seine liebenswürdige Ueberlassung dieser Arbeit und für seine Unterstützung mit Rat und Tat meinen ergebensten Dank auszusprechen.

Leucocytenwerte während der einzelnen Krankheitstage

Fall I:

16 jährige Patientin mit schwerer akuter Phosphorvergiftung

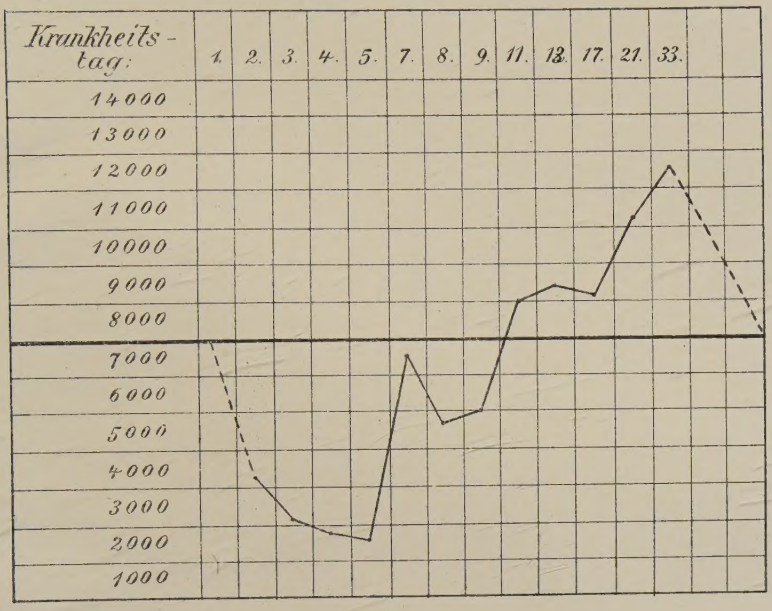

Fall II:
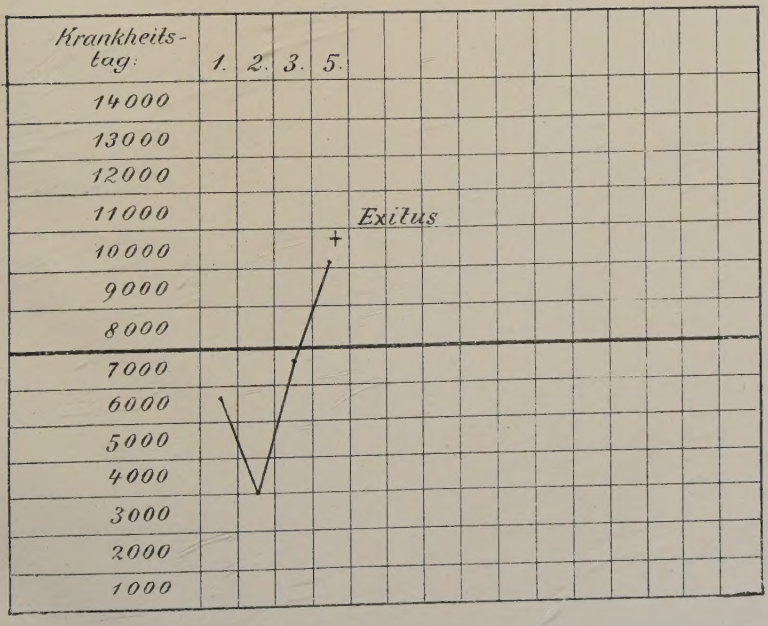
22 jähriger Patient mit akuter tödlicher Phosphorvergiftung